·介入放射学·

CT 引导经皮肺穿刺活检术(附 53 例报告)

廖明俊，聂永军，念丁芳，周军，李文华

【摘要】 **目的**:评价 CT 引导下经皮肺穿刺活检术的临床价值,并对并发症的发生、预防进行探讨。**方法**:对 53 例患者的 55 个肺部病灶进行 CT 引导下穿刺活检,用 COOK 公司 18G、21G 活检针或活检枪进行病灶穿刺,穿刺后行细胞学,并对并发症进行分析。**结果**:55 个病灶穿刺成功率 100%,阳性率 94%,敏感率 94%,并发症发生率 5%。**结论**:CT 引导经皮肺穿刺活检术是一种安全可靠的检查方法,诊断准确率高。

【关键词】 肺疾病;活组织检查,针吸;体层摄影术,X 线计算机

【中图分类号】R563;R814.42 【文献标识码】A 【文章编号】1000-0313(2007)09-0982-03

Application of CT-guided Percutaneous Needling Biopsy (PTNB) in the Lung (53 Cases Report)

LIAO Ming-jun, NIE Yong-jun, NIAN Ding-fang, et al. Department of Radiology, the First People's Hospital of Tianmen, Hubei 431700, P. R. China

【Abstract】 **Objective**: To investigate the value of CT-guided percutaneous needle biopsy in detecting the pulmonary lesions, and study the causes and prevention of the complications. **Methods**: CT-guided PTNB were performed in 53 patients with 55 pulmonary lesions. Cook 18G or 21G biopsy needles or guns were used. After biopsy the lesions would been taken cytological examination. Postbiopsy complications were analyzed. **Results**: The PTNB performance of 53 cases were all successful. The positivity rate is 94%, the sensitivity rate is 94%, the incidence rate of complication is 5%. **Conclusion**: CT-guided percutaneous needle biopsy of the pulmonary lesions is a safe and reliable method with high diagnosis accuracy.

【Key words】 Pulmonary disease; Biopsy, needle; Tomography, X-ray computed

医学影像学检查对肺部病灶的正确诊断率较高,但毕竟属间接诊断,而非病理结果。随着现代医学的发展,对病灶的正确定性诊断要求越来越高,我院新近开展的 CT 引导经皮肺穿刺活检术可直接获得病理诊断,能满足这一要求。此技术创伤小,并发症较少,因而得到较广泛应用。本文就近年来 53 例(55 个病灶)CT 引导经皮肺穿刺活检术作一总结,报道如下。

材料与方法

2001 年 5 月～2003 年 6 月我院共对 53 例患者 55 个病灶进行了穿刺活检,其中男 38 例,女 15 例。主要症状有咳嗽、咳痰、痰中带血、低热或无明显异常;病程最长者 41 个月,最短半个月,平均 6 个月;年龄 26～68 岁,平均 52 岁。病灶直径 6～108 mm,平均 30.9 mm,其中<20 mm 者 15 个,≥20 mm 者 40 个;位于右上叶 13 例,中叶 6 例,下叶 10 例,左上叶 12 例,下叶 8 例。病灶均为影像学检查不能定性,为进一步治疗需明确病变性质或病理类型者。

手术刀片,自制栅栏状定位器,日立 2000 型 CT,Cook 公司生产的 18G、21G 活检针及活检枪。

根据病灶位置,患者取仰卧位、或斜卧位于 CT 检查床上,先用"栅栏"状定位器固定在病灶俯近区域胸壁,然后以 2 mm 层厚及间距对病灶行薄层 CT 扫描,确定最佳穿刺平面,取此平面与"栅栏状"定位器交点选取最佳穿刺点。最佳穿刺点应符合以下条件:穿刺路径须避开肋骨,尽量避开正常肺组织,最好位于肋骨上缘。测出穿刺点与病灶间直接距离(本组最近 60 mm,最远 750 mm,平均 290 mm)及进针角度。局部消毒铺巾,用 1%利多卡因进行皮下、肌层麻醉,根据测得的进针角度与深度进行穿刺,CT 扫描证实位置正确后,利用活检针和/或活检枪进行取材,取得细胞学或组织学材料送检,然后经穿刺针注入 2 ml 生理盐水,屏气状态下拔出活检枪或活检针,局部行无菌包扎,最后行胸部常规 CT 扫描观察有无气胸、液气胸等并发症,术后常规抗炎、止血处理并予以生命体征观察(图 1～3)。

结 果

本组 55 个病灶最终诊断参照 Westcott 法确定[1],42 例行细胞学检查,13 例行组织检查,5 例未成功。活检成功率为 91%(50/55)。结果良性病 15 例,恶性病变 30 例,疑似恶性病变 2 例,其中恶性病变疑似 2 例),假阴性 3 例。活检阳性率为 94%(47/50)。

作者单位:431700 湖北,天门市第一人民医院放射科(廖明俊,聂永军);266033 山东,青岛海慈医院医学影像中心(念丁芳、周军、李文华)

作者简介:廖明俊(1956－),男,湖北天门人,副主任医师,主要从事 X 线诊断工作。

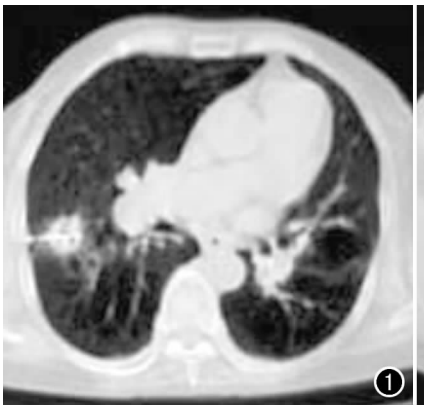

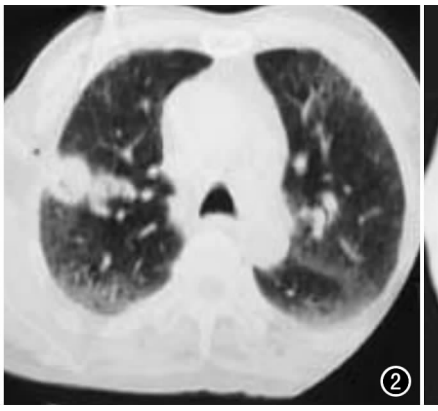

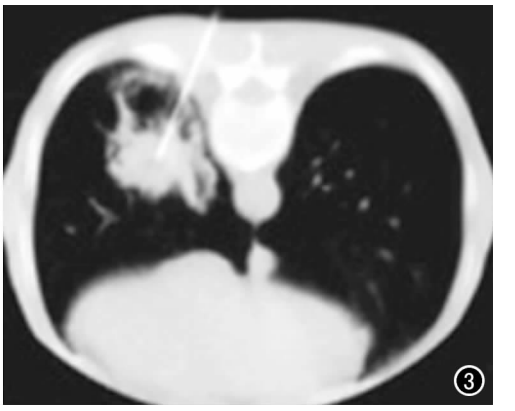

图 1 右下叶外基底段低分化癌。病灶距胸壁 4.8 cm，仰卧位，侧胸壁进针。 **图 2** 右上也叶前段低分化鳞癌。仰卧位，前胸壁进针。 **图 3** 右下叶后基底段腺癌。俯卧位，后胸壁进针。

CT 引导下经皮穿肺刺活检准确率极高本组 91%(50/55)一次达靶，5 例进行第二次穿刺。13 例组织学活检成功率达 100%(13/13)(以肉眼看到组织为标准)，细胞学活检其成功与否术中判断较为困难(本组病例均采取反复抽吸 3～4 次)，检验师认为合格标本率 83%(35/42)。

35 例恶性病变中，30 例病理结果阳性(不包括 2 例疑似)，诊断符合率 85.71%(30/35)。15 例良性病变中，2 例被明确为良性，但未能作出更明确的诊断，未见假阳性或假阴性，诊断符合率 100%(15/15)。组织学活检诊断敏感率 100%(13/13)，细胞学活检诊断符合率 88%(37/42)。

本组总敏感率 94%(15+32/50)，准确率 86%(30+13/50)。

术后发现气胸 3 例，占 5%(3/55)，3 例患者中，1 例使用活检枪进行组织学检查，气胸发生率 7.7%(1/13)，2 例行单纯抽吸细胞学检查，气胸发生率 5%(2/42)。1 例气胸量约 40%，行闭式引流后吸收，其余 2 例均少于 10%，未作处理 5 天后自行吸收，术中或术后未出现出血咯血及其它并发症。

讨 论

1. 提高经皮肺穿刺成功率与准确率途径

CT 引导经皮肺穿刺活检敏感率高，本组敏感率 94%，无假阴性。具有很高的定性诊断价值，提高穿刺成功率与准确率具体措施为：准确取材，多点不同方向的取材。必要时活检针多次进入病灶，但一般应控制在 3～4 次，且以共轴活检针为佳[2]。本组对距离穿刺点近的病灶特别是靠近胸壁的病灶，均使用 18G 活检枪，其它使用 21G 活检针或/及活检枪。较大的肿瘤活检，从边缘取材，避开中心坏死液化组织。正确处理标本，本组病例均请病理医生现场指导，对所采集标本是否充分，是否达到诊断要求及时提出意见，所取标本均合要求。如标本不够或不符合要求，必须重复取材。在标本固定方法选择上，应根据活检技术而异，本组细胞学材料涂片用空气干燥法或 95%酒精固定法，组织学检查一般用福尔马林固定后做切片检查。

2. 并发症及其处理

气胸是本手术中最常见的并发症，其发生率与穿刺次数、穿刺针粗细、术者经验、患者年龄、病灶穿刺点距离，患者屏气配合等因素有关，而与病灶大小无关。一般来讲，穿刺次数越多，气胸发生率高，用细针发生率低，年龄越大气胸发生率越高。在拔针前注入 2 ml 生理盐水可有效减少气胸发生。本组发生气胸仅 3 例(发生率 5%)，较其它文献报告气胸发生率明显降低，可能与在穿刺时合理选择活检器材、局部注入生理盐及手法经验有关。

气胸一般在术中或 6 h 内发生。一旦发生，少量可自行吸收，如量大，症状明显，可行胸腔闭式引流。

咯血、痰中带血少见，主要是穿刺时刺穿了胸壁、胸膜或肺内血管，少量出血可自行吸收，本组无咯血或痰中带血发生。

空气栓塞理论上有发生可能，国内未见文献报道。一旦发生，后果严重，可能针尖刺入肺静脉或穿刺道使空气、肺和肺静脉交通有关，一旦发生，应入高压氧舱吸入 100%纯氧。为防止空气栓塞，穿刺时绝不可取立位或半立位，穿刺针需带针芯，患者应避免咳嗽紧张。本组无空气栓塞发生。

肿瘤种植转移，用细针极少见，而用粗针或大口径活检枪时产生种植转移则有报道[3]。为防止种植转移，抽吸活检拔针时应保持轻度负压，切割活检拔针时应以套管保护好针芯，避免活检物沿穿刺道脱落。本

组病例经术后随访，未发现肿瘤种植转移发生。

参考文献：

[1] Westcott JL. Rao N, colley. Transthoracic Needlr Biopsy of Small Pulmonary Nodules[J]. Radiology, 1997, 202(4): 97-103

[2] 许茂盛，童林军，李来友，等. CT 导引胸组织芯活检[J]. 介入放射学杂志，2002，4(4)：281-283.

[3] Sinner WN. Complication of Percutanrous Transthoracic Needle Aspiration Biopsy Acta[J]. Radiology, 1976, 17(6): 813-828.

（收稿日期：2006-08-02）

胸段椎管硬膜外白血病浸润一例

· 病例报道 ·

彭琨，李剑英，冯艳林，沈伟

【中图分类号】 R681.5；R445.2 **【文献标识码】** D **【文章编号】** 1000-0313(2007)09-0984-01

病例资料 患者，男，12 岁。胸背部疼痛 2 个月、加重伴双下肢无力、行走困难 1 周。体检：颌下、颈部、腋窝淋巴结肿大，胸骨压痛，胸椎活动受限，胸骨角平面以下胸腹部皮肤感觉减退，双下肢皮肤感觉减退，下肢肌力Ⅳ级，双侧巴彬斯基征（+），双侧腱反射减弱。实验室检查：血象：WBC 41.32 × 10^9/l，PLT 19.6×10^9/l，骨髓穿刺：骨髓增生极度活跃，原幼淋占 95.6%，POX：100% 阴性，免疫分型示 CD1：99.6%，CD19：93.6%，HLA-DR：90.3%，Cy79a：84.6%，诊断为急性 B 淋巴细胞性白血病 L2 型。

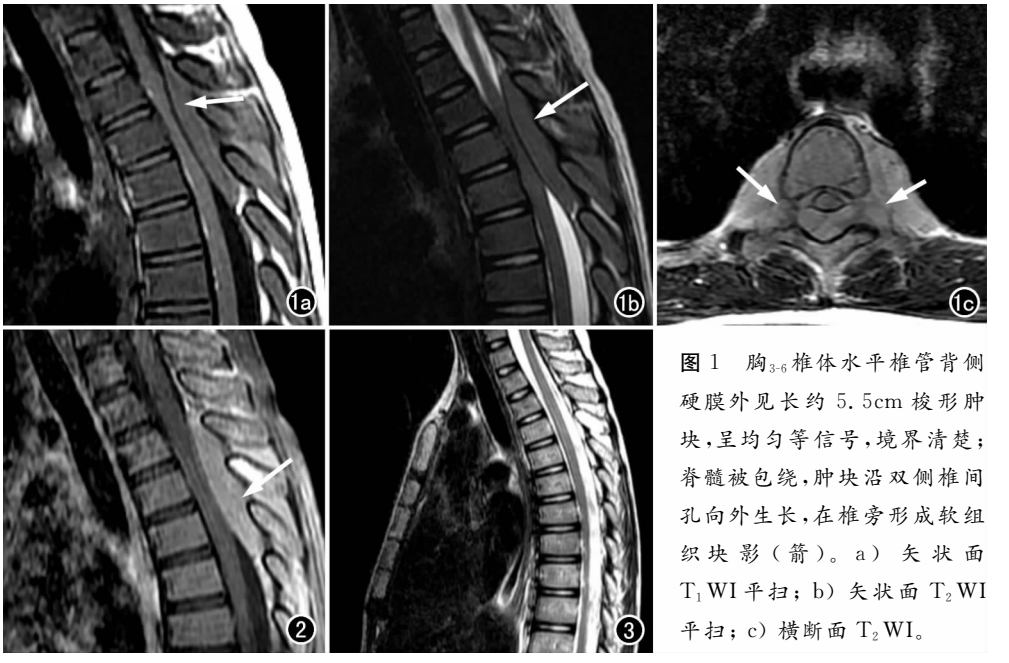

图 1 胸$_{3-6}$椎体水平椎管背侧硬膜外见长约 5.5cm 梭形肿块，呈均匀等信号，境界清楚；脊髓被包绕，肿块沿双侧椎间孔向外生长，在椎旁形成软组织块影（箭）。a）矢状面 T_1WI 平扫；b）矢状面 T_2WI 平扫；c）横断面 T_2WI。

图 2 增强扫描示病灶呈轻中度均匀强化。 **图 3** 矢状面 T_2WI 平扫，示原胸椎管内肿块消失，以白血病化疗方案 VCALP 化疗 4 周后复查。

MRI 检查：胸$_{3-6}$椎体水平椎管背侧硬膜外见长约 5.5 cm 梭形肿块，T_1WI、T_2WI 都呈均匀等信号，境界清楚，脊髓被包绕，肿块沿双侧椎间孔向外生长，在椎旁形成软组织块影（图 1）。增强扫描：病灶呈轻中度均匀强化（图 2）。考虑急性 B 淋巴细胞性白血病胸椎管浸润，以 VCALP 方案化疗 4 周后，骨髓穿刺显示完全缓解，复查胸椎 MRI，原椎管内硬膜外肿块消失（图 3）。

讨论 急性白血病是发生于造血干细胞的克隆性恶性疾病，发病时骨髓中异常的原始细胞大量增殖并浸润各种器官、组织，正常造血受抑制。急性白血病器官和组织浸润，较多见的为淋巴结、肝脾、骨关节、眼部及中枢神经系统，有关硬膜外浸润的报道罕见。MRI 显示硬膜外浸润病变清晰，优于其它检查方法，但其表现并不特异，MRI 征象与硬膜外淋巴瘤、硬膜外转移瘤相似，主要表现为软组织信号的肿块，上下径较长，沿椎管长轴分布，T_1WI 为等或稍低信号，T_2WI 也呈中等信号，肿瘤可经椎间孔向椎旁延伸，形成椎旁肿块，增强扫描呈较明显强化。

本病与硬膜外淋巴瘤、硬膜外转移瘤等鉴别需结合病史、临床表现、实验室检查等考虑。硬膜外转移瘤多见于中老年人，有原发肿瘤病史，可伴椎体信号异常；淋巴瘤累及硬膜外间隙以胸腰段多见，非霍奇金淋巴瘤可首先累及硬膜外或为全身非霍奇金淋巴瘤病变的一部分，好发于成人，肿瘤上下范围较长，常呈环状包绕生长。MR T_1WI 呈等信号，T_2WI 呈等或稍高信号，增强扫描轻中度强化，有其它部位淋巴结肿大时有助于淋巴瘤的诊断。如儿童患者以胸背痛为首发症状，做 MRI 检查发现硬膜外上下径较长的梭形肿物，MRI 呈等 T_1 等 T_2 信号，增强扫描明显强化，排除其它常见的肿瘤性病变外，应考虑到本病的可能，进一步做有关检查确诊。

（收稿日期：2006-11-10）

作者单位： 030003 太原，太原钢铁集团公司总医院磁共振室
作者简介： 彭琨（1972－），女，山西原平人，硕士，副主任医师，主要从事磁共振诊断工作。