·病例报道·

股部肌间血管瘤一例

常荣，时惠平

【中图分类号】R814.42；R445.2；R732.2　【文献标识码】D　【文章编号】1000-0313(2007)06-0663-01

病例资料　患者，男，14 岁。以右膝关节内侧上方疼痛半年，加重伴活动受限一周入院。查体：右膝关节内侧上部处可触及一 5.0 cm×7.0 cm 大小的肿块，质地较软，境界欠清晰，压痛(+)，不移动，未闻及血管杂音。

右下肢彩超示：右膝内上方束性占位。CT 扫描：右膝关节股骨下段前内侧股四头肌与股骨内侧髁之间相当于髌上囊部位见软组织密度影(图 1a)；增强扫描病灶明显强化(图 1b)。MRI 检查：相应部位见一实性软组织占位，边界欠清晰，大小约为 2.5 cm×4.5 cm×7.3 cm，邻近肌肉组织受压推移，T_1WI 病灶呈等或高信号(图 2a)，T_2WI 及 IR 序列呈高信号，欠均匀，其内可见不完整分隔(图 2b、c)；增强扫描病灶强化较明显(图 2d)。

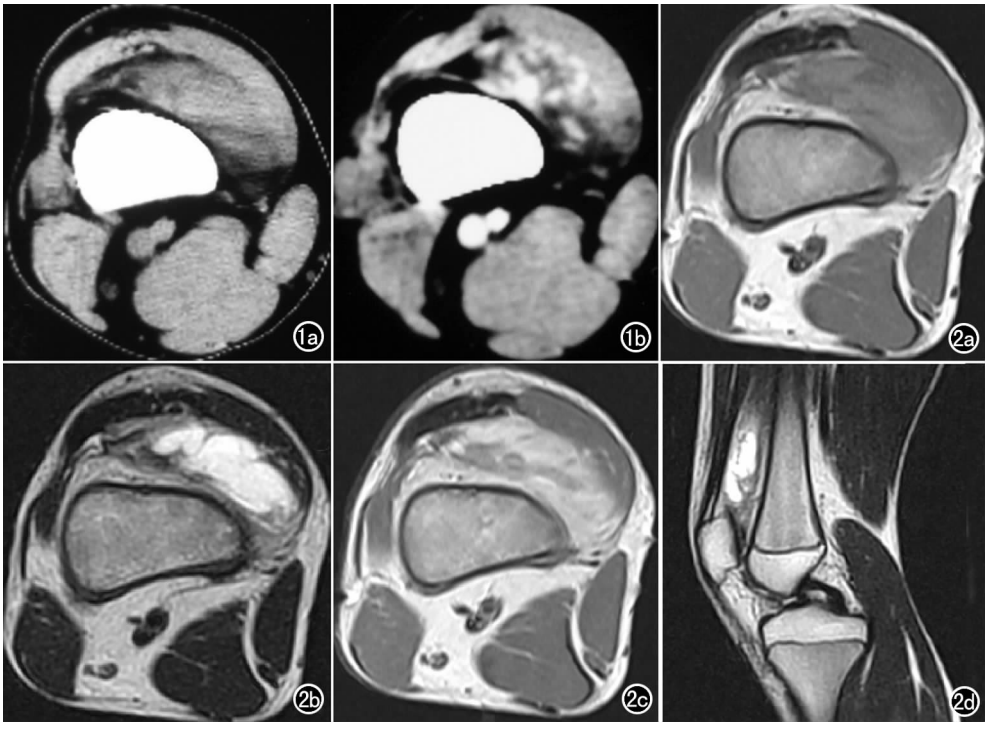

图 1　右膝关节横轴面 CT 图像。a) 平扫，病灶呈等密度；b) 增强扫描，病灶明显强化。

图 2　右膝关节 MRI 图像。a) 横轴面 T_1WI，病灶呈等或高信号，边界欠清，邻近肌肉组织受压推移；b) 横轴面 T_2WI，病灶呈高信号，欠均匀，内见不完整分隔；c) 横轴面增强扫描，病灶明显增强；d) 矢状面 T_2WI，病灶呈高信号。

结合查体及影像检查拟诊右侧股骨下端内侧肿瘤(血管瘤)，行手术切除活检术。手术所见：在股骨内侧肌内下方，膝上动静脉部位见血管瘤样软组织肿块，内有多个孤立的丛状血管，部分位于肌纤维之间，分离后予以切除，肿块大小约 5 cm×7 cm。病理诊断：右股部肌间血管瘤。

讨论　血管瘤为一良性胚胎源性血管肿瘤，一般生长缓慢，症状不明显。常见的病理分型有毛细血管瘤，海绵状血管瘤，混合型。肌间血管瘤即为发生在肌肉组织的血管瘤，呈浸润型生长，无明显包膜及边界，不易恶变。多见于 10～40 岁，以 20～30 岁最多见，最常见于四肢，次为面部及躯干。病灶常位置深在，且生物学特征不易观察，临床易诊为其他疾病，影像诊断有助于诊治此病。该病 CT 平扫可显示软组织肿物对邻近骨质的改变，增强扫描异常血管显示较好，故对病变的定位、定性及良恶性鉴别有至关重要的作用。

肌间血管瘤其组织构成分为 3 部分：血管部分；非血管部分：包括脂肪、纤维、粘液、平滑肌及静脉等，其中以脂肪成分占绝大部分。

MRI 对以上成分显示对比较好。由于血液的流空效应及脂肪的短 T_1 长 T_2 特征，在 T_1WI 该病灶呈等或略高信号，其信号高于周围肌肉组织低于脂肪组织，除此外淤滞在瘤体内大量扩张血管内的自由水，因其长 T_2 特征，使瘤体在 T_2WI 高信号更为明显。增强扫描由于对比剂进入血管瘤瘤体并缓慢流出，缩短 T_1 弛豫时间形成高信号。CT 和 MRI 增强检查对无症状和生物学特征不明显的肌间血管瘤病例的术前定性诊断有价值，对与其他良性肿瘤如纤维瘤，神经鞘瘤，脂肪瘤的鉴别有帮助。

(收稿日期：2006-09-14)

作者单位：710054　陕西，西安市红十字会医院影像科(常荣)；100036　北京，空军总医院核磁共振科(时惠平)
作者简介：常荣(1981－)，女，陕西咸阳人，住院医师，主要从事 X 线、CT 和 MRI 诊断工作。