·小儿影像学·

儿童后肾腺瘤的临床及 CT 表现

刘明，薛潋滟，张玉珍，范国平，薛建平，李玉华

【摘要】 **目的**：分析儿童后肾腺瘤的临床、病理及影像学特征。**方法**：对 2 例经病理证实的儿童后肾腺瘤结合文献中临床及影像学资料较完全的患者 10 例进行综合分析。**结果**：儿童后肾腺瘤临床伴有红细胞增多症较多见，B 超多为高回声，CT 平扫以相对高密度伴钙化多见，但可为囊性病灶伴壁结节，实质部分增强后强化程度不等，本院 1 例新病例为含大量脂肪成分的多囊性病灶，表现特殊。虽然后肾腺瘤为良性肿瘤，但是可有转移。**结论**：儿童后肾腺瘤的临床及影像学特征并不显著，但是综合分析其表现有助于做出正确诊断，最终诊断有赖病理学检查。

【关键词】 儿童；后肾腺瘤；体层摄影术，X 线计算机

【中图分类号】R814.42；R737.11 【文献标识码】A 【文章编号】1000-0313(2006)08-0841-03

Clinical Manifestation and CT Diagnosis of Metanephric Adenoma in Children

LIU Ming, XUE Lian-yan, ZHANG Yu-zhen, et al. Department of Radiology, Xinhua Hospital of Shanghai Jiaotong Medical University, Shanghai 200092, P. R. China

【Abstract】 **Objective**: To analyze the clinical and CT manifestations of metanephric adenoma in chidren. **Methods**: Two cases of metanephric adenoma proved pathologically in children were reported, and the clinical and imaging manifestations of the other 10 cases from the literatures were reviewed together. **Results**: More patients with metanephric adenoma could have polycythemia at presentation. US image depicted a well circumscribed hyperechoic mass; Unenhanced CT showed a higher attenuation mass with calcification, some cases displayed a cystic mass with a single solid mural nodule. On contrast enhanced CT, the degree of parenchymal enhancement varied. In our study, one showed polycystic mass with lots of fat attenuation. Athough the tumor is benign, metastasis may be occur. **Conclusion**: Imaging manifestations of metanephric adenoma varied from each other, imaging findings combined with clinical manifestations would be helpful to the diagnosis. But the final diagnosis of the tumors must be determined by histological examinations.

【Key words】 Children; Metanephric adenoma; Tomography, X-ray computed

后肾腺瘤是一种肾脏良性肿瘤，文献报道至今仅 100 余例。本病相对在成人女性中多见，儿童中罕见。笔者搜集了经手术证实的 2 例儿童后肾腺瘤，并结合文献中 10 例患儿，对其临床及影像学表现进行初步分析。

材料与方法

复习文献中具有较完整资料的患儿 10 例，综合本院 2 例临床及影像资料，对后肾腺瘤的特征进行初步分析。

本院 2 例均行 CT 平扫和增强扫描，层厚 5.0～7.5 mm，间距 7～15 mm。增强对比剂采用欧乃派克 300 mg I/ml，剂量 1.0～1.5 ml/kg。检查机型为 GE Lightspeed。

结 果

病例 1，女，4 岁。尿路感染后，发现左肾占位 1 周。CT 平扫见左肾中下极肿块，约 5 cm×6 cm，局部见钙化灶，较周围肾脏实质呈稍高密度，边缘清晰，增强后实质部分明显强化，中央见条片状坏死区（图 1）。B 超显示左肾下极实质性低回声暗区，56 mm×49 mm，包膜完整，血流丰富，小部分呈液性。

病例 2，男，16 个月。发现腹部占位 2 天。CT 平扫左肾上极 10.5 cm×10.0 cm×9.0 cm 含大量脂肪成分的等低密度肿块，伴多发大小不等圆形囊变区，局部见小钙化灶，增强后实质部分及囊壁明显强化（图 2）。B 超显示左肾上极可见混合性肿块 114 cm×81 cm，界清，可见多个液性暗区及脂肪样回声。病理：肾脏包膜内囊实性肿瘤，实质部分为灰白色灰黄色，质地较硬，囊腔直径 0.3～3.0 cm。镜下肿瘤内见散在分布不规则的小管，周围为纤维脂肪性间质，部分间质水肿变性，小管内衬单层立方上皮，部分小管管腔拉长，出现分支结构。

讨 论

后肾腺瘤（metanephricadenoma，MA）是一种十

作者单位：200092 上海，交通大学医学院附属新华医院放射科
作者简介：刘明（1973－），男，湖北大冶人，主治医师，主要从事 CT 及 MRI 诊断工作。

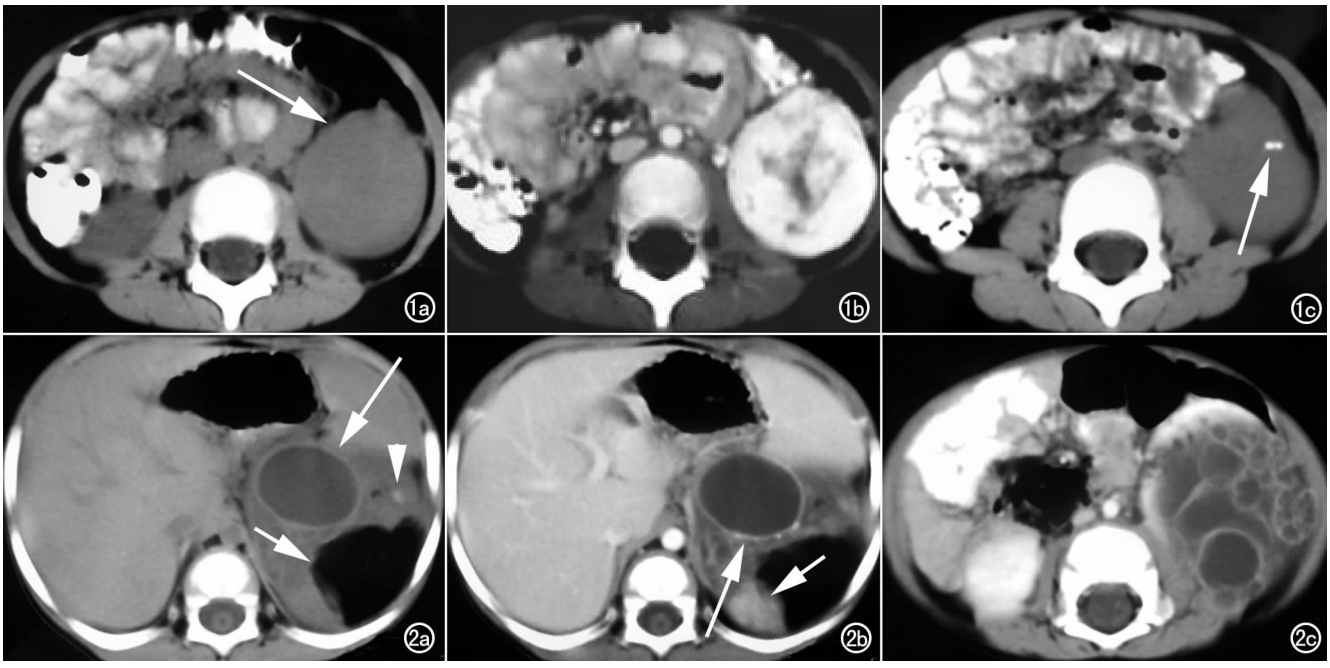

图 1 a) CT 平扫示左肾肿块相对边缘肾实质呈稍高密度，边缘清晰，密度均匀（箭）；b) 增强扫描示肿块明显强化，中央伴条片状坏死区；c) CT 平扫示肿块局部小片钙化灶（箭）。 **图 2** a) CT 平扫示左肾肿块密度不均匀，含大量脂肪密度影（短箭），边缘欠清晰，内见囊样改变（长箭），局部见小钙化影（箭头）；b) 增强扫描示肿块实质部分呈明显不均匀斑片状强化（短箭），囊壁结节样强化（长箭）；c) CT 增强后示肿块下极多囊样表现，囊腔大小不等，壁强化。

分罕见的肾脏良性肿瘤，1998 年被列入 WHO 肾脏肿瘤病理组织学分型中。最早于 1992 年由 Brisigotti 等[1]命名，近年来的研究[2]提示 MA 的发生与肾胚的残留、Wilms 瘤有一定的相关性。而且 MA 也扩展成代表在组织发生和肿瘤性质上相似的一组后肾源性肿瘤，可含有纯基质成分、纯上皮成分或混合性上皮-基质成分，包括后肾腺瘤、后肾腺纤维瘤（metanephric adenofibroma，MAF）和后肾纤维瘤（metanephric fibroma，MF）或称后肾基质瘤（metanephric stromal tumor，MST）[3,4]。其中 MAF 为一种双相性肿瘤，包含混合性上皮及基质细胞，在 Arroyo 等[4]报道的 25 例 MAF 及其相关性肿瘤中，MAF 可有上皮细胞分裂相、可与 Wilms 瘤（上皮细胞优势型）或局灶性管状乳头状癌伴发；而 MST 完全由基质细胞构成，故 MA 和 MST 形成了后肾良性肿瘤谱系的两端，而 MAF 处于中间。

MA 临床上以女性多见，男女之比约 1∶2～3，几乎可以发生在任何年龄。Arroyo 等[4]报道中最小年龄仅 5 个月，Argani 等[3]报道的 31 例 MST 患儿平均年龄为 2 岁。另一组 50 例的患者中，年龄 5～83 岁[5]。可表现为疼痛、血尿、扪及肿块及尿路感染等；约 12％患者可伴有红细胞增多症，并且可同时有遗传性假性血友病相关症状[6,7]；少数患者伴有高钙血症[8]、高血压等，但是大多数患者无明显症状和体征。

MA 影像学上的资料较少且复杂多变。超声多为界清、类圆形、低或高回声的实质性肿块，可有液性暗区及周围低回声环。囊肿样表现者罕见。多普勒超声显示为乏血管性肿瘤。CT 平扫，肿瘤边缘清晰，相对周围肾脏实质多为等密度或均匀性高密度，可见小块钙化，增强后实质部分多无或轻度强化，中央可有斑片状出血、坏死囊变区；还可有延迟增强表现[10]。MRI 多为 T_1W 低信号，T_2W 低或稍高信号[16,18]。一般为单侧肾受累，但是成人患者中有双侧性的病例报道[11]。本组资料中肿瘤大小从 1.3～10.5 cm 不等。相对而言，B 超显示边界清晰、高回声肿块，CT 平扫为均匀性稍高密度伴钙化。但是本组 1 例多囊性含脂肪成分肿块。文献中 2 例囊样为主伴壁结节（为活性肿瘤组织）者[8,16]，CT 影像与上述表现相差较大。

MA 主要依靠病理及免疫组化分析等与 Wilms 瘤以及其他一些罕见的恶性肿瘤相鉴别。Wilms 瘤含有上皮、基质及胚芽等多种成分，并有较典型的恶性肿瘤组织学特点。MA 在组织学上无核分裂相或罕见核分裂相，肿瘤上皮细胞常排列成为整齐的腺泡或小管样结构，偶有肾小球样和乳头状结构形成，瘤细胞无异型性且不含有后肾胚芽[2,5]。免疫组织化学中可有瘤细胞胞浆 S-100 蛋白、波纹蛋白、上皮膜抗原阳性等。

另有肿瘤细胞染色体异常的报道，Brown 等[12]搜集的 11 例，8 例有 7 号和 17 号染色体的获得，8 例男性患者中 6 例同时有 Y 丢失，3 例女性患者中 1 例有 X 丢失。个案报道有 t(9;15)(p24;q24)和 inv(12)(q13q15)异常[9]。大多数 MA 经单纯肿块切除术或肾切除术后即可达到治愈目的。但是本组文献中 1 例 7 岁女孩左肾典型的 MA 伴肾门、腹主动脉旁及分叉处淋巴结转移，后经肾切除术及化疗[13]。另有报道 11 岁女孩，MA 中伴有局灶性乳头状癌成分，伴邻近淋巴结转移[14]。成人患者有骨转移的报道[15]。

综上所述，MA 的临床、影像及生物学表现复杂多变，缺乏特征。若伴有红细胞增多症及相对典型的 CT 表现者，有利于作出正确诊断，最终确诊必须依靠病理学检查。由于有伴发转移的个案，对其预后的判断仍需慎重。

参考文献：

[1] Briet AM, Cozzutto C, Fabbretti G, et al. Metanephric Adenoma [J]. Histol Histopathol, 1992, 7(4): 689-692.

[2] Muir TE, Cheville JC, Lager DJ. Metanephric Adenoma, Nephrogenic Rests, and Wilms' Tumor: a Histologic and Immunophenotypic Comparison[J]. Am J Surg Pathol, 2001, 25(10): 1290-1296.

[3] Pedram A, Beckwith JB. Metanephric Stromal Tumor: Report of 31 Cases of a Distinctive Pediatric Renal Neoplasm[J]. Am J Surg Pathol, 2000, 24(7): 917-926.

[4] Arroyo MR, Green DM, Perlman EJ, et al. The Spectrum of Metanephric Adenofibroma and Related Lesions: Clinicopathologic Study of 25 Cases from the National Wilms Tumor Study Group Pathology Center[J]. Am J Surg Pathol, 2001, 25(4): 433-444.

[5] Davis CJ, Barton JH, Sesterhenn IA. Metanephric Adenoma Clinicopathological Study of Fifty Patients[J]. Am J Surg Pathol, 1995, 19(10): 1101-1114.

[6] Badrinath KR, Jeffrey HD, Eugene WS. Embryonal Adenoma of the Kidney Associated with Polycythemia and Von Willebrand Disease[J]. J Urol, 1998, 160(6 Pt 1): 2171-2174.

[7] Comerci SD, Levin TL, Ruzal-Shapiro C. Benign Adenomatous Kidney Neoplasms in Children with Polycythemia: Imaging Findings[J]. Radiology, 1996, 198(1): 265-268.

[8] Mahoney CP, Cassady C, Weinberger E, et al. Humoral Hypercalcemia Due to an Occult Renal Adenoma[J]. Pediatr Nephrol, 1997, 11(3): 339-342.

[9] Rakheja D, Lian F, Tomlinson GE, et al. Renal Metanephric Adenoma with Previously Unreported Cytogenetic Abnormalities: Case Report and Review of the Literature[J]. Pediatr Dev Pathol, 2005, 8(2): 218-223.

[10] Jinzaki M, Tanimoto A, Mukai M, et al. Double-phase Helical CT of Small Renal Parenchymal Neoplasms: Correlation with Pathologic Findings and Tumor Angiogenesis[J]. J Comput Assist Tomogr, 2000, 24(6): 835-842.

[11] Amie F, Andre D, Foulet Roge A, et al. Bilateral Renal Metanephric Adenoma[J]. Prog Urol, 2004, 14(4): 534-537.

[12] Brown JA, Anderl KL, Borell TJ, et al. Simultaneous Chromosome 7 and 17 Gain and Sex Chromosome Loss Provide Evidence That Renal Metanephric Adenoma is Related to Papillary Renal Cell Carcinoma[J]. J Urol, 1997, 158(2): 370-374.

[13] Renshaw AA, Freyer DR, Hammers YA. Metastatic Metanephric Adenoma in a Child[J]. Am J Surg Pathol, 2000, 24(4): 570-574.

[14] Drut R, Drut RM, Ortolani C. Metastatic Metanephric Adenoma with Foci of Papillary Carcinoma in a Child: a Combined Histologic, Immunohistochemical and FISH Study[J]. Int J Surg Pathol, 2001, 9(3): 241-247.

[15] Pins MR, Jones EC, Martul EV. Metanephric Adenoma-like Tumors of the Kidney: Report of 3 Malignancies with Emphasis on Discriminating Features[J]. Arch Pathol Lab Med, 1999, 123(5): 415-420.

[16] Shek TW, Luk IS. Metanephric Adenofibroma: Report of a Case and Review of the Literature[J]. Am J Surg Pathol, 1999, 23(6): 727-733.

[17] Navarro O, Conolly B, Taylor G, et al. Metanephric Adenoma of the Kidney: a Case Report[J]. Pediatr Radiol, 1999, 29(2): 100-103.

[18] Araki T, Hata H, Asakawa E, et al. MRI of Metanephric Adenoma[J]. J Comput Assist Tomogr, 1998, 22(1): 87-90.

（收稿日期：2005-11-14 修回日期：2006-02-30）