调整仰卧左、右前斜位约 10°，透视下子宫、输卵管各部显示良好后立即点片。用子宫输卵管造影体位改进后的方法，子宫、输卵管形态显示良好，对比剂弥散盆腔较好，很少有对比剂外溢阴道，提高了子宫、输卵管疾病的诊断、治疗率。

造影技术除上述关键之外，推对比剂和摄片的医师要配合好（也就是说两人要磨合到位），其方法是，徐徐试推对比剂 6 ml 左右，子宫、输卵管近端显示良好，就要准备点片，再加大压力、快速推完剩在注射器内 4 ml左右对比剂立即点片。采用改进子宫输卵管造影体位后的方法，对轻度、中度粘连输卵管再通也有很大的帮助。该方法操作简便、费用低廉、成功率高，对于有电视透视 X 线机的基层医院均可采用。

参考文献：

[1] 邹仲. X 线检查技术学[M]. 上海：科学技术出版社. 1986. 468-472.

[2] 徐恩多. 局部解剖学[M]. 北京：人民卫生出版社，2001. 150.

（收稿日期：2005-06-27）

食管异物致食管穿孔主动脉破裂一例

· 病例报道 ·

陈水斌，黄艳丽

【中图分类号】R814.42 **【文献标识码】**D **【文章编号】**1000-0313(2006)06-0628-01

病例资料 患者，男，46 岁，于 2003 年 12 月 28 日因误吞食鱼骨头致胸骨后疼痛，当时无咳嗽、呕血等，未及时就诊。2004 年 1 月 4 日患者因饮酒后感胸骨后疼痛加重，并出现呕血，量约 100 ml，鲜红色，后多次少量呕血，当地就诊，口服药物治疗；1 周后出现无明显诱因大量呕血，约 450 ml，当地县医院诊断为食管穿孔，行上消化道钡餐造影，未能明确穿孔部位，但造影检查后不久，患者又大量呕血，量约 1000 ml，给予对症支持治疗后缓解。2 日前患者出现咳嗽，脓性白色痰，并有发热，最高达 38.5 ℃，于 2004 年 1 月 17 日转入我院。

影像检查：①胸片示上纵隔增宽，两侧少量胸腔积液（图 1）；②食管造影检查示口服欧乃派克对比剂后，中上段食管明显受压，侧位显示食管略受挤压前移，未见明显对比剂漏出（图 2）；③胸部 SCT 示主动脉-纵隔-食管瘘，合并纵隔巨大血肿、胸腔积液（图 3）。

手术处理及结果：行心电监护、止血及抗生素治疗，次日行手术治疗。建立体外循环，气管插管，麻醉下经左胸后外侧切除第 4 肋进胸，将主动脉处食管外壁层胸膜打开，于左锁骨下动脉下方约 1 cm 处发现主动脉有 2.5 cm×2 cm 炎症水肿区，其后下方有 2 cm 长纵行裂口，同水平食管见 0.7 cm×0.7 cm穿孔（图 3）；在远离炎症水肿区的远端胸主动脉套带，然后分别在左锁骨下动脉及其与左颈总动脉间主动脉弓处套带，并阻断各大血管，在胸主动脉远端做插管，纵行切开主动脉裂口处，查找异物刺穿口并拔除异物，缝闭主动脉纵切口及食管裂口，游离壁层胸膜覆盖于缝合处，开放阻断处，清洗胸腔，于左腋下第 8 肋间留置闭式引流管。术后禁食，胃肠减压，7～10 d 后恢复饮食，3 周后痊愈出院。随访 3 个月无异常。

讨论 本例患者有明确的进食鱼骨头史，反复感胸骨后疼痛，反复呕血，并有发热，应高度怀疑胸段食管异物引起穿孔，加之行食管钡餐及食管纵隔 SCT 检查，一般可以明确诊断；因胸段食管在主动脉弓压迫处最狭窄，故异物最易留置此处，并穿透食管壁，甚至穿破邻近的主动脉，血液流到纵隔胸腔和食管内出现纵隔胸腔血肿和呕血、发热等表现。

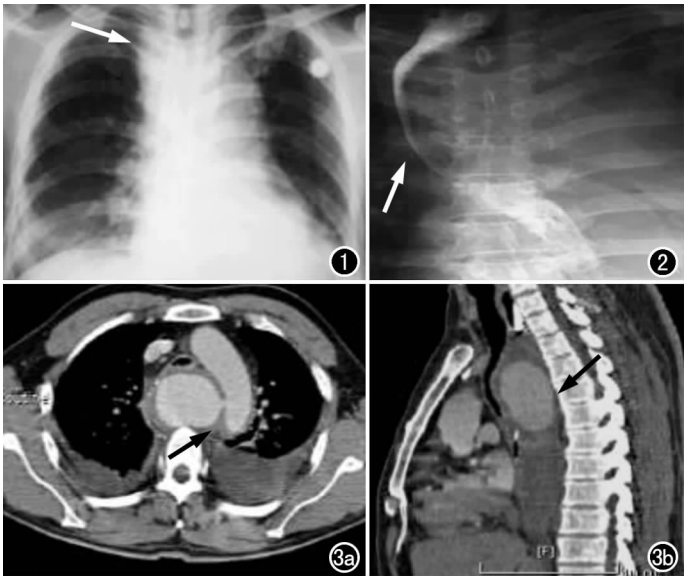

图 1 上纵隔增宽，呈软组织块影（箭），两侧肋膈角浅钝。

图 2 食管造影示中上段食管明显受压右移，呈弧形改变（箭）。

图 3 a) CT 增强扫描示主动脉弓部内侧壁破裂口，见对比剂流入纵隔内形成假性动脉瘤（箭）；b) 后纵隔内见血肿及大量积液（液），上起胸廓入口，下至横膈水平，食管、气管明显受压。

食管穿孔及主动脉破裂是食管异物比较严重的并发症，其严重的后果主要是由于：①发病初期患者本人没有引起足够重视；②对有否穿破食管损伤主动脉等诊断不明确，误诊误治；③对手术指征不了解及手术经验不足；一旦发生食管、主动脉穿孔、纵隔血肿等并发症，应及时有效地行手术治疗，否则，必将延误病情，发生“小小鱼骨送人性命”的悲剧。

（收稿日期：2005-07-29 修回日期：2006-01-25）

作者单位：363000 漳州，解放军第一七五医院放射科 CT 室
作者简介：陈水斌（1977－），男，福建漳州人，医师，主要从事影像诊断工作。