[6] 宋喜明,张天柱,杨留成,等.低剂量 CT 扫描技术的胸部应用[J].中华放射医学与防护杂志,2003,23(6):448-449.
[7] 李真林,杨志刚,余建群,等.肺部低剂量螺旋 CT 扫描放射剂量评估[J].放射学实践,2003,18(3):202-203.
[8] 周康荣.胸部颈面部 CT[M].上海:上海医科大学出版社,1996.25-26.
[9] 李果珍.临床体部 CT 诊断学[M].北京:人民卫生出版社,1986.50.
[10] 刘士远,肖湘生.胸部螺旋 CT[M].中国医药科技出版社,2001.129-129.
[11] 吴晓华,马大庆.胸部低剂量螺旋 CT 实验研究的进展[J].国外医学临床放射学分册,2004,27(1):25-27.

(收稿日期:2004-09-03 修回日期:2004-12-14)

·病例报道·

腹膜后神经纤维肉瘤一例

杨复宾,王藏海,全冠民,尚华,高国栋

【中图分类号】R814.42 【文献标识码】D 【文章编号】1000-0313(2005)07-0608-01

病例资料 患者,男,52 岁。1 个月前无诱因出现无规律性间断发热。20 余天前,逐渐出现左上腹痛,进行性加重,开始为游走性,后固定于左上腹。体格检查:T 38～39℃,心率 78 次/分,血压 36/26 kPa。双肾区无隆起,无叩痛,左季肋区触及不规则肿物,达肋缘下两横指,边界不清,向内达剑突下,质地中等,有压痛。ECG 及实验室常规检查未见异常。胸片示心肺未见异常,左侧膈肌明显上移,达第 4 前肋下缘。提示膈下病变。上消化道造影示胃体大弯侧及胃后壁明显受压,胃向前、向右移位,提示腹膜后占位性病变。

CT 平扫:左肾上腺区巨大肿块,肿块上至膈肌,下达左肾下极,向前推压胃、脾及左肾,左、右及后方与腹壁相邻。大小约 13 cm×14 cm,其边缘清楚,与左肾分界不清,密度不均,CT 值约为 17 HU,未见钙化及脂肪密度影,脾脏、胃及左肾明显受压前移(图 1a)。CT 增强扫描:肿块呈轻度、中度不规则强化,CT 值 16～44 HU,明显低于肾实质,肿块内可见不规则片状未强化区(图 1b)。CT 诊断:左肾上腺区占位,建议穿刺活检。

超声检查:脾肾间隙可探及大小约 16.5 cm×12.7 cm 低回声团块,边界欠规则,其内回声强弱不一。超声诊断:脾肾间隙占位。

手术所见:左上腹腹膜后肿物将脾脏推向前内侧,左肾上腺被推向前上方;左肾前移,肿物从左肾后、外及肾上极三面包裹肾脏,肿物上至膈下,将左侧膈肌向上推挤,下至左肾下极,约 25 cm×25 cm×20 cm。肿物包膜完整、光滑,与左肾粘连紧密,沿肾被膜分离,将左肾与肿物分离开,分离肿物后,将其完整切除。

免疫组化:波形蛋白 Vimentin(+++),神经纤维 NF(++),神经元特异性烯醇化酶 NSE(++),铬离素 ACgA(－),S-100(－)。

病理诊断:(腹膜后)神经纤维肉瘤。

讨论 腹膜后原发性肿瘤指源于腹膜后间隙各种组织而非实质器官和大血管的肿瘤,较少见,仅占全部肿瘤的 0.2%。可源于多种组织,77%～90%腹膜后原发性肿瘤为恶性,以恶性纤维组织细胞瘤、脂肪肉瘤、平滑肌肉瘤和纤维肉瘤较常见。当肾及肾上腺旁腹膜后肿瘤较大时,应与肾及肾上腺本身的肿瘤相鉴别,CT 是腹腔和腹膜后肿瘤诊断及鉴别诊断的最常用的检查方法。神经纤维肉瘤在临床上较少见,在 WHO 2000 年新分类中被划归第Ⅱ大类的第 4 小类,与恶性神经鞘瘤及间变型神经纤维瘤等肿瘤统称为恶性周围神经鞘肿瘤。国外报道 I 型神经纤维瘤病合并本病的发病率增高。本病影像表现无特异性,肿瘤一般较大,境界不清楚,密度不均匀,中央有出血坏死,增强扫描有不均质强化。本例肿瘤体积较大,影像上定位及定性诊断有一定困难。肿瘤位于肾脏外、上、后方,与肾上腺肿瘤的位置不符。增强后肿块密度明显低于肾实质,分界较清,肾脏本身的肿瘤可能性不大。所以可初步定位于肾及肾上腺旁腹膜后间隙。此部位的肿瘤以间叶组织来源的较多,影像表现大多无特异性,所以术前常难以准确定性诊断。

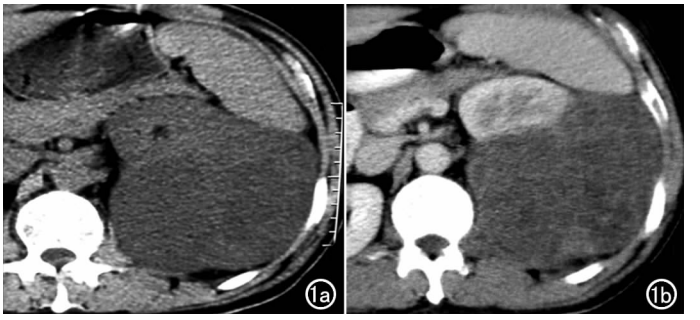

图 1 a) CT 平扫示左肾上腺区巨大肿块,胃、脾及左肾明显受压前移,肿块与左肾分界不清,其外后缘清楚;b) CT 增强:肿块轻度、中度强化,其内可见不规则低密度坏死区。增强后肿块密度明显低于肾实质。

参考文献:

[1] 罗晓东,杨建新,陶学伟,等.腹膜后原发性巨大肿瘤的 CT 诊断[J].实用癌症杂志,1998,13(2):141-142.
[2] 孙光,马腾骧.邻近肾脏的原发性腹膜后肿瘤(附 21 例报告)[J].临床泌尿外科杂志,1997,18(8):498-498.
[3] 戴景蕊,石木兰.原发腹膜后区肿瘤的 CT 诊断[J].放射学实践,2003,18(1):63-67.
[4] Chen Y, Diamond AS, Vaheesan KR, et al. Retroperitoneal Neurofibrosarcoma in a Patient with Neurofibromatosis [J]. Pediatr Pathol Mol Med, 2003, 22(5): 375-381.

(收稿日期:2004-08-06 修回日期:2004-12-02)

作者单位:050000 河北,河北医科大学第二医院放射科
作者简介:杨复宾(1976－),男,河南新乡人,医师,主要从事腹部 CT 诊断工作。