·研究生展版·

不同浓度枸橼酸铁铵体外实验及在上腹部 MR 快速成像的应用

查云飞，孔祥泉，刘定西

【摘要】 **目的**：探讨不同浓度枸橼酸铁铵(FAC)的体外信号特征及其在上腹部 MR 快速成像中作为胃肠道口服对比剂的最佳浓度。**方法**：配制不同浓度的 FAC 各 10 ml，采用 1.5T MR 设备中的上腹部各种快速序列扫描，观察信号特征，测量对比度信噪比 (C/N)。选择 7.55 mmol/l 和 15.10 mmol/l FAC 对 44 例患者分组进行临床对照研究，比较不同浓度的 FAC 在各种快速序列中的对比状态并评价其对影像质量的改善情况。**结果**：3 种浓度的 FAC 在 FLASH-T_1WI 中均呈阳性对比。常规 TSE-T_2WI 中，FAC 3.78 mmol/l 呈阳性对比，7.55 mmol/l 呈轻度阳性对比，15.10 mmol/l 呈显著阴性对比。重度 TSE-T_2WI 及 STIR 图像，FAC 3.78 mmol/l 呈阳性对比，7.55 mmol/l、15.10 mmol/l 呈显著阴性对比。True-FISP-T_2WI 及 FLASH-T_2*WI 中，3 种浓度 FAC 均呈现轻～中度阳性对比。口服 15.10 mmol/lFAC，胃肠道有优良的双相对比效果，胃肠道周围结构的显示明显优于口服 7.55 mmol/l FAC 以及对照组($P<0.01$，$P<0.001$)。**结论**：FAC 对比效果随浓度和脉冲序列的改变而改变。上腹部 MR 快速成像中口服 15.10 mmol/l FAC 有优良的对比效果。

【关键词】 磁共振成像；腹部；对比剂

【中图分类号】R445.2 【文献标识码】A 【文章编号】1000-0313(2005)03-0228-04

An in Vitro Study of Ferric Ammonium Citrate in Different Concentrations and its Clinical Application in the MR Fast Imaging of Upper Abdomen

ZHA Yun-fei, KONG Xiang-quan, LIU Ding-xi. Department of Radiology, Union Hospital, Tongji Medical College, Huazhong University of Science and Technology, Wuhan 430022, P. R. China

【Abstract】 **Objective**: To investigate the signal characters of ferric ammonium citrate (FAC) with different concentrations in vitro and to define the optimal concentration of FAC as oral gastrointestinal contrast agents by using MR fast sequences of upper abdomen. **Methods**: Different concentrations of 10ml FAC were prepared, and they were scanned, observed, and measured by 1.5T MR scanner with multiple fast sequences. 7.55mmol/l and 15.10mmol/l FAC solutions as oral gastrointestinal contrast agents were performed respectively in 2 groups (n = 22, respectively) with multiple MR fast sequences. Contrast effects and the improvements of image quality were compared side by side. **Results**: FAC with different concentrations all showed positive contrast effects on FLASH T_1WI. 3.78mmol/l、7.55mmol/l and 15.10mmol/l FAC showed positive, mild positive and obvious negative contrast effects respectively on conventional TSE-T_2WI. 7.55mmol/l and 15.10mmol/l FAC also showed obvious negative contrast effects on TSE heavy T_2WI and STIR. FAC with different concentrations all showed mild to medium positive contrast effects on True-FISP-T_2WI and FLASH-T_2*WI. 15.10mmol/l FAC group showed excellent double phase effects with multiple MR fast sequences, in which the delineation of structures adjacent to gastrointestinal tract were all significantly improved compared to 7.55mmol/l FAC group and control group ($P<0.01$, $P<0.001$). **Conclusion**: The contrast pattern of FAC in different concentrations will change in accordance with different MR fast sequences. Oral 15.10mmol/l FAC as gastrointestinal contrast agents can produce optimal contrast effects with multiple MR fast sequences of upper abdomen.

【Key words】 Magnetic resonance imaging; Abdomen; Contrast agents

胃肠道与周围组织缺乏信号对比以及运动伪影曾经是上腹部 MRI 中的两大技术瓶颈。MR 屏气快速成像序列及多种口服 MR 对比剂的应用已经使上腹部 MRI 的图像质量大为改观[1]。口服枸橼酸铁铵(ferric ammonium citrate，FAC)的实验和临床研究已有报道，但不同浓度 FAC 在 MR 快速成像序列上的影像学特征报道不多[2-8]。本文采用不同浓度 FAC 的体外实验及其在上腹部 MR 快速成像中作为胃肠道口服对比剂对 44 例患者分组进行临床研究，旨在探讨不同浓度 FAC 的体外信号特征及其在上腹部 MR 快速成像中的最佳浓度。

材料与方法

1. 体外实验

实验方法：FAC 泡腾颗粒冲剂(规格为 3 g:600 mg/包，

作者单位：430022 武汉，华中科技大学同济医学院附属协和医院放射科

作者简介：查云飞(1972－)，男，湖北十堰人，主治医师，博士研究生，主要从事影像诊断工作。

分子式：$C_6H_8O_7FeNH_3$，北京北陆药业公司），用蒸馏水配制成 3.78 mmol/l（300 mg/300 ml）、7.55 mmol/l（600 mg/300 ml）、15.10 mmol/l（1200 mg/300 ml）3 种浓度，取 3 只试管分别注入上述 3 种浓度 FAC 各 10 ml，另取 1 只试管注入 10 ml 蒸馏水作为对照。4 只试管同时置于 SIMENS Magnetom Vision 1.5T 超导磁共振内扫描，体部相控阵线圈，扫描室温度 22℃。扫描序列及参数：所有序列均沿试管长轴横断位扫描，层厚 8.0 mm，层间距 4.0 mm，激励次数 1，视野 350 mm。FLASH-T_1WI：TR 115 ms，TE 4.1 ms。FLASH-T_1WI 反相位（out phase）：TR 133 ms，TE 2.2 ms。常规 TSE-T_2WI：TR 4.4 ms，TE 90 ms，TD 900 ms。TSE-重度 T_2WI：TR 2635 ms，TE 1100 ms，ETL 240。True-FISP-T_2WI：TR 6.32 ms，TE 3.0 ms。FLASH-$T_2{}^*$WI：TR 128 ms，TE 15 ms。STIR：TR 5000 ms，TE 76 ms，TI 140 ms。

图像分析：测量各试管图像信号强度（SI）及相位编码方向上的背景噪声强度（NI），计算对比度信噪比（C/N），公式为

$$\frac{C}{N}=\frac{|SI-NI|}{(\sigma_1{}^2+\sigma_2{}^2)^{1/2}}$$

σ_1、σ_2 分别为 SI 和 NI 的标准差。C/N 数值以均数±标准差（$\bar{x}\pm s$）表示。以蒸馏水的 C/N 作为参照，T_1WI 上高于蒸馏水的 C/N 判定为高信号或阳性对比，T_2WI 上高于或接近蒸馏水的 C/N 判定为高信号或阳性对比，反之，判定为低信号或阴性对比。

2. 临床研究

临床疑诊肝、胆、胰、脾疾病的患者 44 例，男 28 例，女 16 例，年龄 24～76 岁，平均 40.5±10.7 岁。44 例受检者随机分为 2 组。1 组 22 例口服 7.55 mmol/l 的 FAC，另 1 组口服 15.10 mmol/l 的 FAC。另选无肝、胆、胰、脾疾病的门诊体检患者 22 例口服纯净水作为对照组。

检查方法：口服 FAC 及纯净水总量均为 300 ml，服药后 20 min 内行 MR 检查，MR 设备、序列、参数与体外实验一致，其中 TSE-重度 T_2WI 改为冠状位扫描，所有序列均屏气快速扫描，每例检查时间 15～30 min。

影像学评价：参照姚建等[9]的方法评价 FAC 的可接受性及体内动力学改变。图像由 1 位主治医师、1 位教授共同阅片观察不同浓度的 FAC 在不同序列的对比状态以及有无对比剂伪影。观察 FAC 对胃、十二指肠壁粘膜勾画表现：粘膜及管壁能清楚分辨为Ⅰ级，隐约能分辨为Ⅱ级，不能分辨为Ⅲ级。观察肝左叶、胰头钩突右前界、胰腺体尾部、脾脏内界边缘的显示：边缘显示＞75％为Ⅰ级，75％～50％为Ⅱ级，50％～25％为Ⅲ级，25％～0％为Ⅳ级。每例单独观察胆总管下端、主胰管能否显示。

统计分析：采用 Fisher 确切概率法检验各组间阳性率差异，检验水准双侧 $\alpha=0.001$。采用 Nemenyi 法秩和检验比较等级分组资料的差异，检验水准双侧 $\alpha=0.01$。

结　果

体外实验：不同浓度的 FAC 在各种快速序列上对比表现见图 1。与蒸馏水信号比较，各种浓度的 FAC 在 FLASH-T_1WI 及反相位 T_1WI 上呈高信号（阳性对比），3.78 mmol/l、7.55 mmol/l、15.10 mmol/l 的 FAC 在常规 TSE-T_2WI 上分别表现为高（阳性对比）、稍高（轻度阳性对比）和低信号（阴性对比），在 TSE-重度 T_2WI 上分别表现为高（阳性对比）、极低（阴性对比）和极低信号（阴性对比）。3 种浓度的 FAC 在 True-FISP-T_2WI 和 FLASH-$T_2{}^*$WI 表现为稍高信号（轻度阳性对比）。STIR 图像，3.78 mmol/l 的 FAC 呈高信号（阳性对比），7.55 mmol/l、15.10 mmol/l 呈显著低信号（阴性对比）。

临床研究：44 例受检者口服 2 种浓度的 FAC 可接受性良好，口感满意，无恶心、呕吐、腹痛、腹胀、腹泻症状。2 种浓度的 FAC 口服 20～30 min 后顺序充盈胃及十二指肠各段，未见明显吸收。粘膜皱襞不同程度涂抹，无对比剂伪影出现。

胃肠道内不同浓度的 FAC 在各种快速序列上的对比表现与体外实验结果一致（图 2～4）。不同浓度的 FAC 对胃肠道粘膜及管壁的对比能力比较见表 1。口服 15.10 mmol/l 的 FAC 组，胃肠道在不同的快速序列上表现为优良的双相对比效果（图 5、6），胃肠道粘膜及管壁的对比显示明显优于 7.55 mmol/l 的 FAC 以及纯净水对照组（$P<0.01$），但 7.55 mmol/l 的 FAC 组并不优于纯净水对照组（$P>0.01$）。

表 1　不同浓度的 FAC 对胃肠道粘膜及管壁的对比能力比较　（例）

部位	0 mmol/l			7.55 mmol/l			15.10 mmol/l		
	Ⅰ	Ⅱ	Ⅲ	Ⅰ	Ⅱ	Ⅲ	Ⅰ	Ⅱ	Ⅲ
胃体	2	10	10	10	5	7	21	1	0
胃窦	2	10	10	10	5	7	21	1	0
十二指肠降段	2	18	2	8	6	8	20	1	1
十二指肠水平段	1	10	11	7	7	8	19	2	1

不同浓度的 FAC 对肝左叶、胰头钩突右前界、胰腺体尾部、脾脏内界边缘的显示比较见表 2，口服 15.10 mmol/l的FAC组对上述实质脏器边缘显示明

显优于 7.55 mmol/l 的 FAC 以及纯净水对照组($P<0.01$),但 7.55 mmol/l 的 FAC 组并不优于纯净水对照组($P>0.01$)。

表 2 不同浓度的 FAC 对上腹部实质脏器边缘的显示比较

部位	0mmol/l				7.55mmol/l				15.10mmol/l			
	Ⅰ	Ⅱ	Ⅲ	Ⅳ	Ⅰ	Ⅱ	Ⅲ	Ⅳ	Ⅰ	Ⅱ	Ⅲ	Ⅳ
肝左叶	2	5	8	7	8	8	4	2	21	1	0	0
胰头钩突右前界	2	4	8	8	8	1	10	3	18	2	2	0
胰体尾部	3	5	9	5	6	3	7	6	19	2	1	0
脾脏内缘	2	6	7	7	8	5	3	6	22	0	0	0

口服 15.10 mmol/l 的 FAC 组,胃肠道内液体信号明显抑制,胆总管下端、主胰管显示率 100%(22/22),明显优于 7.55 mmol/l 的 FAC 组 45.0%(10/22)和纯净水对照组 9.09%(2/22,$P<0.001$,图 7、8)。

讨 论

上腹部 MR 快速序列成像检查中,增加胃肠道与周围组织的对比,提高腹部脏器尤其是胃肠道的分辨力,已成为上腹部 MR 检查中亟待解决的问题。胃肠道对比剂分为增加肠腔内信号的阳性对比剂和减低肠腔内信号的阴性对比剂以及能在不同脉冲序列上分别产生阳性或阴性对比增强效果的双相对比剂[10]。文献[2-8]报道,FAC 为一种顺磁性对比剂,有较强的弛豫增强作用。低浓度时缩短 T_1,高浓度时则以缩短 T_2 为主,T_2WI 信号显著减低,但同时在 T_1WI 上信号强度也随浓度进一步增加而降低。

通过比较目前国内商品化配制的 3 种不同浓度



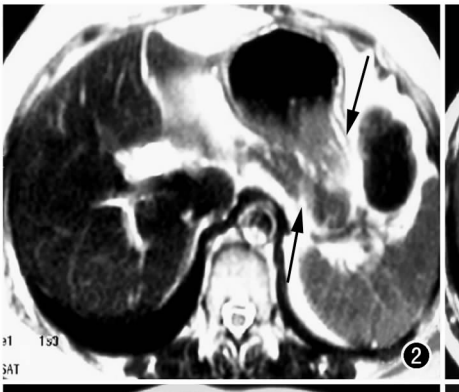

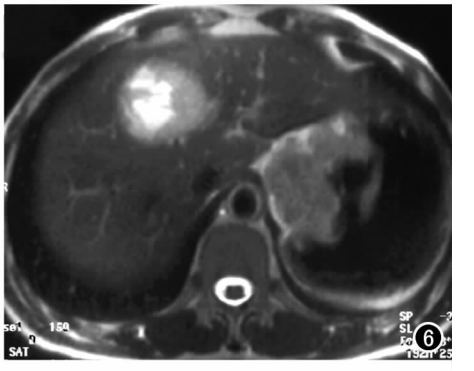

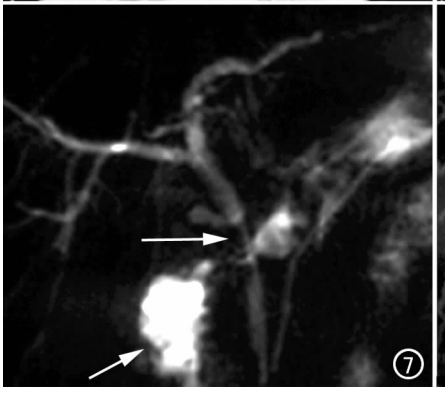

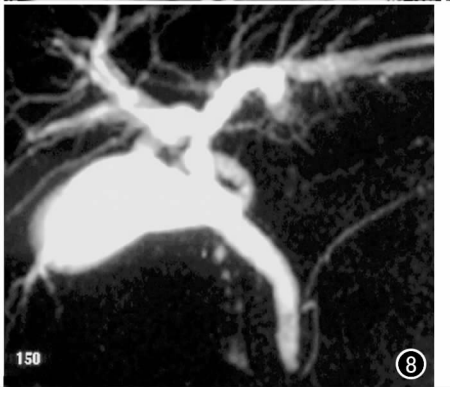

图 1 A(3.78mmol/l)、B(7.55mmol/l)、C(15.10mmol/l)三种浓度的 FAC 及 D(蒸馏水)在各种快速序列中的信号特征。

图 2 TSE-T_2WI,口服 7.55mmol/l 的 FAC,胃腔内 FAC 呈轻度阳性对比,胃体后壁与胰体尾部不能分辨(箭)。

图 3 TSE-T_2WI。 图 4 FLASH-T_1WI。均为口服 15.10mmol/l 的 FAC,胃腔内 FAC 在 T_2WI 呈阴性对比,T_1WI 呈阳性对比,肝左叶边缘、脾脏内界清楚显示。

图 5 FLASH-T_1WI。 图 6 TSE-T_2WI。均为口服 15.10mmol/l 的 FAC,胃肠道在不同的快速序列上表现为双相对比效果,胃小弯胃癌,胃腔内外均见软组织肿块,腔内肿块见溃疡,肝内见转移灶。 图 7 TSE-T_2* WI,口服 7.55mmol/l 的 FAC,胃窦区高信号掩盖胆总管上段腔内支架的显示(长箭),十二指肠降段也呈高信号(短箭)。 图 8 TSE-T_2* WI,口服 15.10mmol/l的 FAC,胆系、胰管清晰显示,胃肠道内未见高信号。

FAC 的对比效果，体外实验显示 3.78 mmol/l 的 FAC 虽然有优良的 FLASH-T_1WI 阳性对比效果，但常规 TSE-T_2WI 及 TSE-重度 T_2WI 仍呈现阳性对比效果，提示在上腹部 MR 检查中会掩盖胆系和胰管的显示，故我们不选择这一浓度的 FAC 做临床研究。商品化的 FAC 推荐使用的浓度为 7.55 mmol/l，但体外实验和临床研究显示这一浓度的 FAC 虽然也有优良的 FLASH-T_1WI 阳性对比效果，但常规 TSE-T_2WI 及 TSE-重度 T_2WI 仅呈现轻度阳性对比效果，胃肠道粘膜及管壁的对比显示不足，上腹部胃肠道周围实质脏器边缘对比显示也不足。甚至在 TSE-重度 T_2WI，我们还发现这一组有 10 例受检者胆总管下端、主胰管区域被胃肠道内液体高信号掩盖。分析临床资料，我们发现多为高龄患者，可能因为受检者胃肠道功能低下，腔内液体潴留导致了 FAC 的稀释效应。15.10 mmol/l 的 FAC 既有优良的 FLASH-T_1WI 阳性对比效果，也有强烈的常规 TSE-T_2WI 及 TSE-重度 T_2WI 阴性对比效果，这一双相对比效果使得上腹部 MR 快速序列成像中能轻松获得具有高对比度的胃肠道和实质脏器边缘而且胆、胰管不被掩盖的图像。

综上所述，FAC 对比效果随浓度和脉冲序列的改变而改变。上腹部 MR 快速成像中口服15.10 mmol/l 浓度的 FAC 有优良的对比效果。

参考文献：

[1] Maccioni F. Current Status Gastrointestinal MRI[J]. Abdom Imaging, 2002, 27(4): 358-360.

[2] Wesbey GE, Brasch RC, Goldberg HI, et al. Dilute Oral iron Solution as Gastrointestinal Contrast Agents for Magnetic Resonance Imaging: Initial Clinical Experience[J]. Magn Reson Imaging, 1985, 3(1): 57-64.

[3] 戴平丰，刘继汉，余伟南. 腹部磁共振成像应用口服造影剂枸橼酸铁铵的研究[J]. 中华放射学杂志，1994，(2)：407-411.

[4] Hirohashi S, Hirohashi R, Uchida H, et al. MR Cholangiopancreatography and MR Urography: Improved Enhancement with a Negative Oral Contrast Agent[J]. Radiology, 1997, 203(1): 281-285.

[5] Kivelitz D, Gehl HB, Heuck A, et al. Ferric Ammonium Citrate as a Positive Bowel Contrast Agent for MR Imaging of the Upper Abdomen, Safty and Diagnostic Efficacy[J]. Acta Radiology, 1999, 40(4): 429-435.

[6] Malcolm PN, Brown JJ, Hahn PF, et al. The Clinical Value of Ferric Ammonium Citrate: a Positive Oral Contrast Agent for T_1-Weighted MR Imaging of the Upper Abdomen[J]. JMRI, 2000, 12(5): 702-707.

[7] Kato J, Kawamura Y, Watanabe T, et al. Examination of Intra-Gastrointestinal Tract Signal Elimination in MRCP: Combined Use of T_1-Shortening Positive Contrast Agent and Single-Shot Fast Inversion Recovery[J]. JMRI, 2001, 13(5): 738-743.

[8] 张立娜，徐克，任克，等. 使用枸橼酸铁铵抑制 3D-MRCP 图像中胃肠信号的初步研究[J]. 中国医学影像技术，2003，19(6)：762-764.

[9] 姚建，赵斌. 新型口服磁石 MRI 对比剂 D98A 的临床试用[J]. 中华放射学杂志，2004，38(6)：659-661.

[10] Giovagnoni A, Fabbri A, Maccioni F. Oral Contrast Agents in MRI of the Gastrointestinal Tract[J]. Abdom Imaging, 2002, 27(4): 367-375.

（收稿日期：2004-08-31 修回日期：2004-11-03）

· 经验介绍 ·

GER-500 型 500mA X 线机少见故障检修

张建年，苏柴荣，孟军

【中图分类号】R814.3 **【文献标识码】**D **【文章编号】**1000-0313(2005)03-0231-01

GRE-500X 线为专用 X 线摄影机，购置安装后，通过高压负载实验摄影正常。经过一段时间的使用，发现在摄影曝光时，低毫安(100～150 mA)短时间(0.02～0.1 s)照相时，高压发生器内均匀的出现气泡声，mA 值显示不准确：有时正常，有时 mA 表指示减低一半，有时无 X 线发生；并出现照片感光度不足或无感光白片。高毫安(200～500 mA)照相时，此现象发生相对较少。

经检查电路判断故障发生在高压发生器内，检查发现高压变压器油已变质发黑，检查整流硅堆，发现有一只硅堆与高压切换闸之间联线硅堆一端松动并大部分连线中断，其周围表面有一层明显黑色炭化物，换上新线焊接牢固后，箱内机件清洗，更换变压器油并经耐压实验合格，安装完毕后测试，机器故障消除。

分析：硅堆与高压切换闸之间联线端距离非常接近，因硅堆一端连线松动并部分连线中断，当照像时电流较大，互相之间高压放电，高压发生器内就出现水泡声音，经过一段时间的使用松动断端距离渐渐加大，引起电流的变化。另外照像时松动断端局部高压经常放电产生电弧使变压器油变质发黑炭化，究其原因系厂家安装调试不慎所致。

（收稿日期：2004-04-20）

作者单位：737109 甘肃，金昌市第一医院放射科
作者简介：张建年(1966－)，男，甘肃山丹人，主治医师，主要从事普通放射诊断及介入治疗工作。