点，再配合先进的工作站后处理软件，不仅能让我们从各方位观察到骨性泪道的全貌，还能准确测量到骨性泪道的长度及狭窄处的直径。对探讨原发性鼻泪道阻塞的成因机制和手术医生选择手术的适应证都有帮助和指导意义。

参考文献：

[1] 李凤鸣. 眼科全书[M]. 北京：人民卫生出版社，1996. 2575-2576.

[2] Groessl SA, Sires BS, Lemke BN. An anatomical basis for primary acquired nasolacrimal duct obstruction[J]. Arch Ophthalmol, 1997, 115(1): 71-74.

[3] Alfred GJ, Khaled M, Johanna JB, et al. Diameter of the bony lacrimal canal: normal values and values related to nasolacrimal duct obstruction: assessment with CT[J]. Am J Neuroradiol, 2001, 22(5): 845-850.

[4] Rydberg J, Buckwalter KA, Caldemeyer KS, et al. Multisection CT: scanning techniques and clinical applications[J]. Radiographics, 2000, 20(6): 1786-1806.

[5] Freitag SK, Woog JJ, Kousoubris PD, et al. Helical computed comographic dacryocystography with three-dimensional reconstruction: a new view of the lacrimal drainage system[J]. Ophthal Plast Reconstr Surg, 2002, 18(2): 121-132.

[6] 刘玉欣，鞠建宝，刘丰春，等. 国人鼻泪管冠状位 CT 扫描基线的定位[J]. 青岛大学医学院学报，2003，39(1)：15-16.

（收稿日期：2004-06-25）

· 病例报道 ·

肝母细胞瘤一例

孙红霞

【中图分类号】R735.7；R814.42；**【文献标识码】**D **【文章编号】**1000-0313(2004)11-0811-01

病例资料　患儿，6 个月，女，顺产。生后患儿腹部饱满，时常哭闹。体检：腹部膨隆，肝脏明显肿大，质硬，表面凸凹不平，肝浊音界上移，肿块下缘达盆腔上缘。

实验室检查：血常规正常。血清甲胎蛋白(AFP)＞3000 ng/ml。

影像学检查：超声显像肝左叶巨大不均质回声增强的孤立性肿块，伴有囊性区；CT 检查见肝左叶明显增大，最大横径为 11 cm×9 cm，边缘较整齐，不规则，包膜不完整，肿块推压肠管、胃、肝右叶，两侧肾脏也受推压向后移位。病灶密度不均，可见低密度区，有分隔，肿块右边缘可见条片状高密度影(图 1)。因患儿年龄太小未行增强扫描检查。

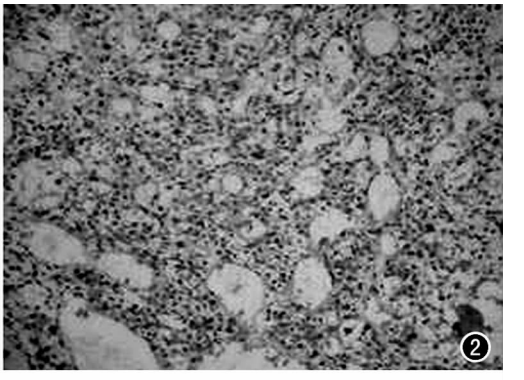

图 1　CT 平扫见肝左叶明显增大，最大横径为 11 cm×9 cm，边缘较整齐，不规则，包膜不完整，肿块推挤肠管、肝右叶。病灶密度不均匀，可见有低密度区，有不规则分隔。　**图 2**　上皮型肝母细胞瘤。因胞浆内含不同而出现明/暗表现，透亮的细胞胞浆较具有细颗粒状胞浆者为空。HE 染色×200。

手术：剖腹探查见肝左叶肿块占据上中下腹腔，肿块巨大，不能推开肿块探查大血管的情况，手术困难较大，未能切除肿瘤，术中钳取小块肿瘤组织送检。

病理诊断：肝母细胞瘤(图 2)。

讨论　肝母细胞瘤是儿童最常见的肝肿瘤，是原发于肝的一种高度恶性胚胎源性上皮组织的肿瘤，成人罕见。文献报道的 256 例病例中，235 例(91.8%)系 5 岁或 5 岁以下的婴幼儿，男女发病率以男性多见(男：女＝1.75：1)。临床常见症状是腹部膨隆，体征主要是上腹部肿块，肝肿大。实验室检查血清甲胎蛋白(AFP)显著升高，个别可逾 1 000 000 ng/ml。部分肝母细胞瘤的患者伴有先天性畸形如男性患儿伴有性早熟，还有腭裂、心血管和肾脏畸形等。肿瘤通常为单发，局限于肝右叶者占 58%，局限于肝左叶者占 15%。

超声显像、CT、MRI 与核素扫描检查对肝母细胞瘤的诊断及鉴别诊断均有帮助。超声显像显示不均质的回声增强的肝脏肿块，偶有囊性区及点状或不规则形瘤内钙化。CT 扫描示肿块单发或多发，圆或类圆形；平扫呈低密度或等密度，肿瘤中心可有更低密度区，伴有出血或坏死，其密度可不均匀，肿块边缘多较清楚；钙化多见可达 50%，呈斑点状、细条状或大块状；增强扫描肿瘤轻度到明显强化，形态可呈多样性。MRI 在 T_1WI 多呈低信号或等信号，在 T_2WI 多呈高信号，部分患儿可呈等信号。血管造影常表现为血管增多、变形和移位、血管湖形成等表现。

肝母细胞瘤应与肝血管内皮细胞肉瘤、肝炎性假瘤、肝血管瘤和肝癌相鉴别。

（收稿日期：2004-02-16　修回日期：2004-05-03）

作者单位：116300　辽宁，瓦房店市第三医院放射科
作者简介：孙红霞(1973－)，女，辽宁瓦房店人，医师，主要从事放射诊断工作。