拟定Ⅰ期强直性脊柱炎的影像学诊断

·骨骼肌肉影像学·

颜小琼, 张家雄, 黄钰坚, 朱通伯, 王峻山, 彭柯文, 肖汉新

【摘要】 目的: 拟定强直性脊柱炎(AS)的早期(Ⅰ期)影像学诊断标准。方法: 1463 例骶髂关节 CT 检查中, 正常 284 例, AS 1179 例, Ⅰ期 483 例, 并经过中西医结合治疗, 以及治疗前后影像学对比观察。结果: 正常骶髂关节: ①关节面光整, 骨皮质密度均匀, 厚薄一致; ②关节间隙宽度呈左右、上下对称一致; ③紧靠关节面骨皮质的松质骨小梁清晰可辨。Ⅰ期 AS 的影像学表现为: ①髂骨侧关节面骨皮质模糊, 浓密不均, 部分骨皮质消失或完全消失; ②髂骨侧紧靠骨皮质的松质骨小梁难以辨认; ③关节间隙狭窄。Ⅰ期 AS 经过中西医结合治疗后可完全痊愈, 未经治疗的Ⅰ期变为Ⅱ期, 即关节面出现缺损。结论: 拟定的Ⅰ期 AS 影像学诊断经治疗前后的影像对比证明是正确的。

【关键词】 骶髂关节; 脊柱炎, 强直性; 分期

【中图分类号】R814; R814.42; R593.23 【文献标识码】A 【文章编号】1000-0313(2004)01-0003-03

Imaging diagnosis of the stage Ⅰ ankylosing spondylitis

YAN Xiao-qiong, ZHANG Jia-xiong, HUANG Yu-jian, et al. Department of Radiology, Foshan hospital of Traditional Chinese Medicine, Guangdong 528000, P. R. China

【**Abstract**】 **Objective:** To make out the diagnostic criterion of early imaging diagnosis (stage Ⅰ) of the ankylosing spondylitis (AS). **Methods:** Among the 1463 CT scans of the sacroiliac joint(SIJ), 284 cases showed normal findings, and 483 cases with stage Ⅰ AS were depicted from the rest of 1179 scans with AS. The patients with stage Ⅰ AS received the combined treatment of traditional Chinese medicine and western medicine, and then their imaging data before and after treatment were analysed and compared. **Results:** The normal SIJ had the following manifestations: ①The surface of the joint was smooth, and the cortex revealed uniform density and thickness. ②The joint space was symmetrical in both sides. ③The trabecula adjacent to the cortex of the joint could be identified clearly. On the other hand, the imaging findings of the stage Ⅰ AS could be summarized as follows: ①The cortex of the joint surface at the ilium side was hazzy and with inhomogenous density, and part or all of the cortex disappeared. ②The trabecula adjacent to the joint surface of the ilium was hardly identified. ③Narrowing of the joint space. These patients could be cured after the combined treatment of traditional Chinese medicine and western medicine. Some patients with stage Ⅰ untreated, however, could become worse and progressed into stage Ⅱ with defects on the joint surface. **Conclusion:** The imaging diagnosis of the stage Ⅰ AS described above has been proved to be correct by the follow-up examination after the treatment.

【**Key words**】 Sacroiliac joint (SIJ); Spondylitis, ankylosing; Staging

强直性脊柱炎(ankylosing spondylitis, AS)是常见病, 早期诊断及早治疗可避免致残, 因国内外文献迄今还未见明确阐述, 所以要确定早期中的Ⅰ期影像学表现尚有一定困难。本文根据作者 1179 例 AS 及 284 例正常骶髂关节的比较, 结合 483 例Ⅰ期 AS 中西医结合治疗后影像学对比观察的经验, 拟定了Ⅰ期强直性脊柱炎的影像学诊断标准, 对此重点描述。

材料与方法

本文搜集 1996 年 2 月~ 2003 年 1 月 1463 例行骶髂关节 CT 检查的病例, 并进行比较分析。其中正常者 284 例, 骶髂关节 AS 1179 例(包括深圳南山医院 249 例, 佛山市中医院 930 例), 其中Ⅰ期 483 例。

AS 的病理改变: 为肌腱、韧带附着处非特异性炎性水肿, 有淋巴细胞、浆细胞、少数多核白细胞浸润。骶髂关节因间隙小, 无积液或脓肿, 可侵蚀软骨及骨质而致关节间隙狭窄及形成关节面的小囊状透光区, 及缺刻状的关节面缺损, 关节面上的骨皮质被吸收变淡或消失, 病变大多由骶髂关节开始, 逆行向上至颈椎, 甚至可达头皮下的腱膜, 可发生头皮痛的临床症状。

AS 的分期标准: 根据 1966 年和 1984 年修订的 AS 分期标准: 0 期为正常; Ⅰ期为可疑, 无影像学表现描述; Ⅱ期为轻度骶髂关节的关节面髂骨侧骨皮质不规则的小透光区或小锯齿, 髂骨侧骨松质内有模糊浸润; Ⅲ期关节面更不规则, 关节间隙宽窄不一, 骨松质内模糊浸润更广泛, 也可累及小关节使模糊, 椎旁韧带钙化, 黄韧带钙化, 髋关节受累, 边缘不规则, 关节间隙可狭窄, 耻骨联合边缘也可不规则; Ⅳ期骶髂关节的关节间隙消失, 骨松质内的浸润吸收消失, 脊柱可呈竹节状, 椎体可呈方椎, 椎间盘亦可骨化, 并没有明确的 CT 分期。

作者单位: 528000 广东, 佛山市中医院放射科(颜小琼、张家雄、黄钰坚、朱通伯); 518000 广东, 深圳蛇口医院(王峻山); 518000 广东, 深圳南山医院(彭柯文、肖汉新)

作者简介: 颜小琼(1921-), 女, 四川泸州人, 主任医师, 主要从事妇科、胸腹部以及骨科常见病影像诊断工作。

© 1994-2012 China Academic Journal Electronic Publishing House. All rights reserved. http://www.cnki.net

结 果

本组正常骶髂关节 X 线片和 CT 片的表现为: ①关节面光整, 关节面骨皮质密度均匀、厚薄一致; ②关节间隙宽度左右对称, 上下一致; ③紧靠关节面骨皮质的骨松质的细微的骨小梁清晰可辨(图 1) 。而在 AS, Ⅰ期的影像学表现有: ①髂骨侧关节面骨皮质模糊, 浓密不均, 部分骨皮质消失, 或完全消失; ②紧靠骨皮质的骨松质浓密难以辨认骨小梁; ③关节间隙狭窄(图 2) 。Ⅱ期的 X 线平片可见骶髂关节邻近区域更模糊并不规则。CT 片中关节面出现缺刻或囊状透光区。Ⅲ期的 X 线平片可见骶髂关节邻近区域更为浓密和模糊, 关节面邻近还可见到小透光区。Ⅲ期的 CT 片可见缺刻更大, 关节边缘极不规则, 骶髂关节邻近区域更加浓密。Ⅳ期的 X 线平片可见关节已融合。骶髂关节邻近区域已不再浓密模糊, 腰椎正位呈竹节状, 侧位为方椎。CT 片见骶髂关节已融合, 关节附近骨松质区不浓密。作者拟定的Ⅰ期影像学表现是根据: ①与正常组对比, 并结合临床症状和临床检查; ②根据Ⅱ期或Ⅲ期的 CT 片中有的层面内一侧的关节面为上述的Ⅰ期表现, 另一侧则为Ⅱ期表现; ③有些病人发现有Ⅰ期病变后, 因未按规定来复诊, 以致没有治疗。以后复查发现关节面从无缺刻变成有缺刻, 这是Ⅰ期转成Ⅱ期; ④经过中西医结合治疗后复查的病例, 从有缺刻转成无缺刻, 是Ⅱ期好转成Ⅰ期。转变的病理学基础是由于 AS 的非特异性炎性病变停止, 病变区吸收好转, 破坏区修复变平, 骨松质内炎性病变消失, 骨小梁清晰可见。

综合上述情况, Ⅰ期影像学表现是作者的大量病例比较和治疗前后追踪观察的结果, 尚未见国内外文献报道。因为髂骨侧的关节面软骨比较薄, 所以先见到髂骨侧的影像学表现, 病变再进行, 骶骨侧也可发生同样改变。

讨 论

有关 AS 诊断和治疗汕头大学医学院风湿病研究室和放射科研究最多。但最近两年发表的文章[1,2]对于 AS Ⅰ期的影像学表现尚不能肯定, 故主张用 CT 导向下穿刺用病理学检查来研究。国外文献[3-5]也是如此, 也有用 MRI 增强扫描观察关节间隙关节、关节囊、软骨下骨板关节旁骨髓等增强的改变来决定是否有Ⅰ期的改变, 但他们也认为 MRI 不如 CT 分辨率高。作者近年来仔细观察了腰痛和泌尿系疾病患者常规 X 线平片中的骶髂关节, 如双侧骶髂关节有可疑病变即请患者作弯腰试验等, 并仔细了解病程、症状, 并加作 X 线球管向病人头侧倾斜的骶髂关节正位片, 对比观察如有可疑再让病人作骶髂关节的 CT 检查, 将 X 线片和 CT 片对比研究, 发现上述Ⅰ期的 X 线片和 CT 片的表现后, 再送至风湿科和物理治疗科治疗, 发现Ⅰ期的可完全痊愈。AS 多发生于民工及学生, 经济条件略好者可在治疗半年或一年后再行 X 线片和 CT 复查, 发现关节附近骨松质内的模糊浓密影消失, 骨皮质的密度恢复正常。我们也解剖了 1 例正常尸体的骶髂关节, 发现骶髂关节的关节间隙非常狭窄, 髂骨和骶骨紧贴, 其间只有薄薄的一层软骨。关节囊很窄小, 故 AS 的骶髂关节 CT 片上见不到附近有软组织肿胀, 作关节穿刺非常不易。CT 导向下穿刺又将增加患者负担。我们也将该尸体的骨盆骶髂关节拍摄 X 线平片、CT 片和 MR 片相比, CT 片显示最直观、清晰。

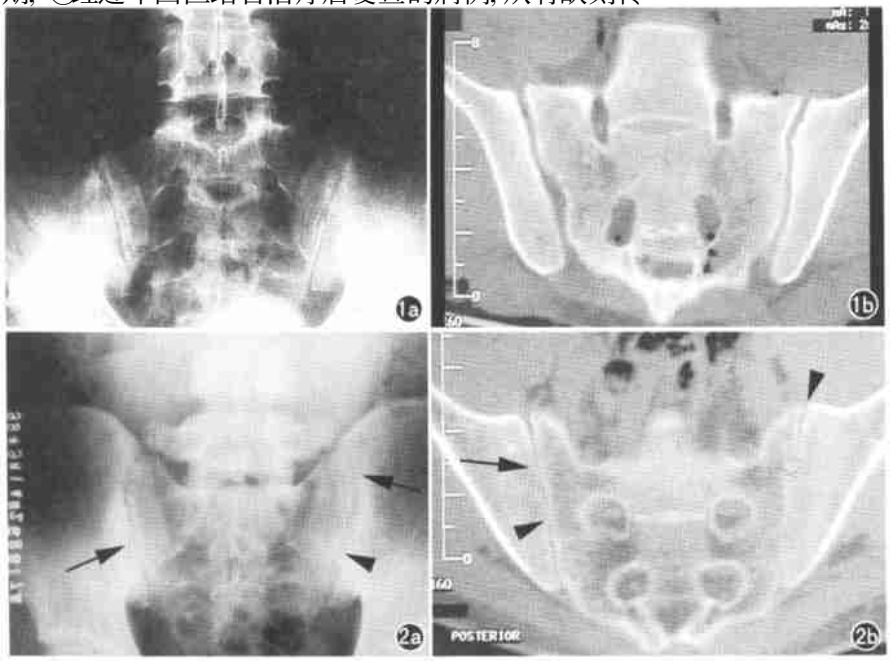

图 1 a、b) 正常人的骶髂关节 X 线片和 CT 片表现, 关节面皮质厚度和密度一致, 光滑整齐, 关节间隙一致, 骨松质内骨小梁清晰可见。 图 2 a、b) Ⅰ期 AS 骶髂关节的的 X 线片和 CT 片表现: 关节附近模糊浓密; 骨皮质浓密不均(箭) ; 关节间隙狭窄(箭头) ; 骨松质内模糊浓密, 骨小梁不可见。

此外, ECT 不能观察骨质的改变。HLA-B27 并不完全可靠, 作者有明显影像学改变的病例中 HLA-B27 可以是阴性的。故 X 线平片、CT 片的影像学表现再结合临床症状、体征和中西医

© 1994-2012 China Academic Journal Electronic Publishing House. All rights reserved. http://www.cnki.net

结合治疗后随诊观察的结果, 诊断 ASⅠ期是最可靠的。

参考文献:

[1] 曾庆馀, 陈肃标. 骶髂关节炎的早期影像学诊断[J]. 中华风湿病学杂志, 2002, 4(8): 225-226.

[2] 曾庆馀. 早期骶髂关节炎的临床特点和病理观点[J]. 中华内科杂志, 2002, 41(9): 623.

[3] Bollow M, Braun J, Koenig H, et al. Dynamische Magnetresonanztomographie der sacroiliac Gelenk[J]. Röntgenpraxis, 1994, 47(1): 70-77.

[4] Bollow M, Braun J, Hamm B, et al. Early sacrolitis in patients with spondyloarthropathy with dynamizgadolinium-enhanced MR imaging[J]. Radiology, 1995, 207(3): 529-536.

[5] Bollow M, Braun J, Jaupitz M, et al. CT guided intraarticular corticosteroid ingection in the sacroliac goints in patients with Spondyloarthropathy indication and follow-up with contract-enhanced MRI[J]. J Comput Assist Tomogr, 1996, 20(3): 512-521.

(收稿日期: 2003-08-08　修回日期: 2003-09-23)

眼眶海绵状淋巴管瘤一例

·病例报道·

周玲, 武峰

【中图分类号】R739.7; R814.42 【文献标识码】D 【文章编号】1009-0313(2004)01-0005-01

病例资料　患者, 女, 41 岁。无明显诱因出现左侧眼球突出, 继而眶内容物突出伴左眼眶部疼痛、渗液并渗血 1 年余, 逐渐加重。查体: 左眼球及眶内容物突出眶外约 3.5cm, 与同侧颞部及颜面部软组织肿块相连。左眼球萎缩、固定, 无光感, 结膜高度充血, 眼压不能测量。实验室检查: WBC 14×10^9/l。

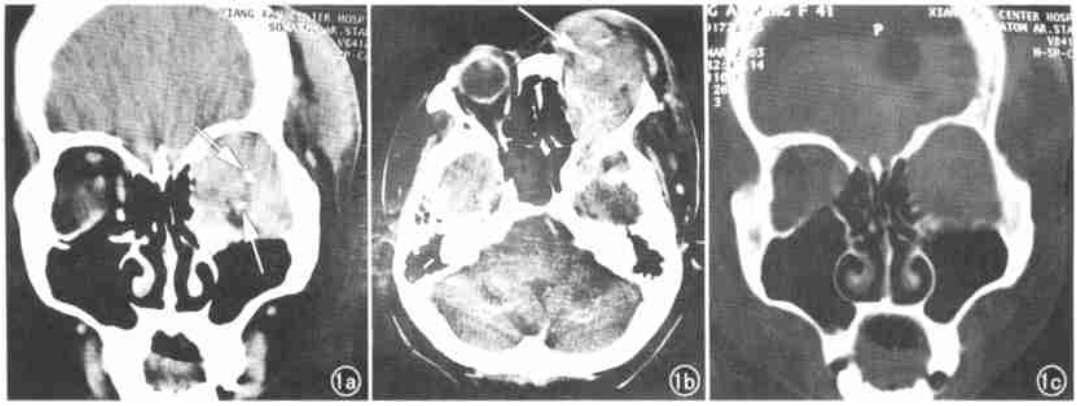

图 1　眼眶海绵状淋巴管瘤。a) CT 冠状面平扫示左侧眼眶内巨大软组织肿块, 其内密度不均, 可见多处钙化灶(箭); b) CT 横断面增强扫描示肿块轻度不均匀强化, 其内可见强化的粗大血管断面影(箭); c) 骨窗示眼眶明显扩大, 未见骨质破坏。

CT 冠状位平扫示一不规则软组织肿块占据整个眼眶, 累及肌锥内外及眶周软组织, 密度不均匀, CT 值 27~51HU, 其内夹杂多处类圆形高密度灶, 边缘锐利, CT 值为 223HU(图 1a)。增强后大部分无明显强化, 部分轻度强化, 内可见条状强化的畸形血管影(图 1b), CT 值 42~73HU。左眼眶与视神经明显扩大, 骨窗示骨质呈膨胀性改变, 未见明显骨质破坏(图 1c)。CT 诊断: 左眼眶巨大占位, 血管类肿瘤可能性大。全脑脑血管造影检查未发现异常。

手术及病理结果: 手术中钝性分离肿瘤和眶内容物, 大小 6.5cm×5.5cm×4.0cm, 眼球直径 2.7cm, 球旁见一 4.0cm×3.5cm×4.0cm 大小肿块。病理诊断: 左眼眶海绵状淋巴管瘤。

讨论　淋巴管瘤是一种由异常增殖扩张的淋巴管所构成的良性肿瘤样变, 多见于 2 岁以下婴幼儿, 约 75% 发生于颈后三角, 主要由于淋巴管的发育不全、错构、淋巴引流不畅和管腔异常扩大而导致淋巴管瘤样扩张形成肿块。多数学者认为它与先天淋巴系统变异有关, 也有部分学者认为继发性的淋巴管损伤也可导致其发生。组织学上分为 3 型: ①毛细血管型, 由细小淋巴管构成, 多见于皮肤及粘膜处; ②海绵状型, 由较大淋巴管构成, 多见于上肢及腋部; ③囊性淋巴管瘤, 由大的淋巴管腔隙构成, 伴有胶原组织和平滑肌, 此型相对多见, 可发生于颈部, 纵隔和后腹膜等多个区域[1]。

本例为成年女性, 且发生于左眼眶内, 实为罕见。其 CT 表现较具特征性: ①平扫见肿块体积大, 密度不均匀, 增强后强化不明显, 内可见条形强化的畸形血管影[2]; ②肿块内可见多处钙化灶; ③肿瘤呈弥漫性, 累及眼睑和眶周软组织, 眶壁骨质无明显破坏。

婴幼儿发病者需与横纹肌肉瘤和毛细血管瘤鉴别, 横纹肌肉瘤生长快, 多见于儿童, 结合临床易鉴别。毛细血管瘤一般出生时就有, 多数位于眼睑或眶周软组织, 较少累及眼眶, 增强后明显强化。另外还需要与弥漫性炎性假瘤鉴别, 后者激素治疗有效, 而典型的淋巴管瘤增强后可见较大的强化血管影。

参考文献:

[1] 刘明, 冯　, 虞凌崴. 小儿淋巴管瘤的 CT 诊断[J]. 放射学实践, 2003, 18(2): 97-99.

[2] 李松年, 唐光健. 现代全身 CT 诊断学[M]. 北京: 中国医药科技出版社, 1999. 268-269.

作者单位: 441001　湖北, 襄樊市中心医院 CT 室
作者简介: 周玲(1973-　), 女, 湖北襄樊人, 主治医师, 主要从事影像诊断工作。

(收稿日期: 2003-06-02)

© 1994-2012 China Academic Journal Electronic Publishing House. All rights reserved.　http://www.cnki.net