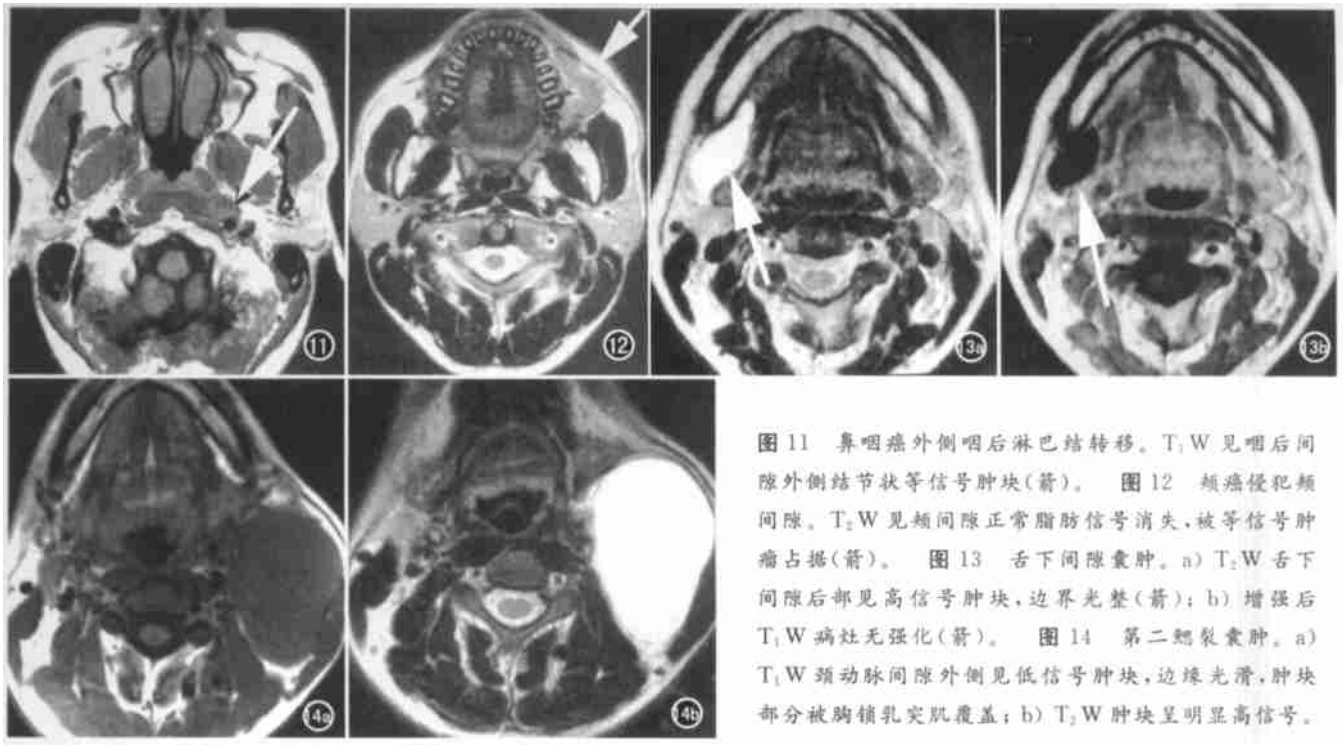

图 11　鼻咽癌外侧咽后淋巴结转移。T_1W 见咽后间隙外侧结节状等信号肿块(箭)。　图 12　颊癌侵犯颊间隙。T_2W 见颊间隙正常脂肪信号消失、被等信号肿瘤占据(箭)。　图 13　舌下间隙囊肿。a) T_2W 舌下间隙后部见高信号肿块，边界光整(箭)；b) 增强后 T_1W 病灶无强化(箭)。　图 14　第二鳃裂囊肿。a) T_1W 颈动脉间隙外侧见低信号肿块，边缘光滑，肿块部分被胸锁乳突肌覆盖；b) T_2W 肿块呈明显高信号。

颌下间隙: 位于下颌三角内, 下颌下淋巴结常沿颌下腺浅面排列, 位于腺体与下颌骨之间, 颌下腺导管在下颌舌骨肌上方向前行于下颌骨内面与舌骨舌肌、亥舌肌之间, 在舌下腺的前端处接受舌下腺大管开口, 末端开口于口底粘膜。最常见的疾病是来源于口、舌和口底部鳞癌转移, 最常见先天性病变是第二鳃裂囊肿(图 14), 颌下腺腺体病变与腮腺大致相似。

颈后间隙: 位于颈动脉间隙后方, 为胸锁乳突肌后缘、斜方肌前缘、锁骨构成的三角区, 内含脂肪和颈深淋巴结, 最常见病变为脂肪瘤和淋巴结转移瘤。

(2003-09-15 收稿　2003-09-30 修回)

胃网膜血管自发性破裂一例

·病例报道·

赵冬

【中图分类号】R543 【文献标识码】D 【文章编号】1000-0313(2003)11-0793-01

病例资料　患者, 女, 73 岁。于 10d 前无明显诱因出现上腹部疼痛, 加重 1d 来诊, 伴有恶心、呕吐, 无发热及腹泻。有高血压病史 1 年。查体: BP 22/10kPa, 腹平软, 全腹压痛, 以上腹部为著, 可扪及一边界不清肿块, 质软, 活动度良好, 似有波动感。实验室检查均正常。

CT 检查: 左中腹部腹腔内见一不规则"葫芦状"高密度块影, 密度尚均匀, CT 值 69HU, 大小约 10cm×4cm, 边界光滑清晰, 其前后缘见薄壁状类管腔影包绕, 并与肿块间有一薄的低密度间隔带, 间隔内见杂乱、短细条索状密度增高影(图 1)。肿块上部与胃大弯侧胃壁关系密切, 分界不清, 下部与周围组织器官分界清晰, 脂肪间隙存在(图 2)。肝、胰腺、脾未见异常密度灶。腹腔内中等量液性低密度影, CT 值 29HU。CT 诊断: 胃后壁囊实性占位, 提示腹腔血肿。

图 1　左中腹腔内见不规则"葫芦状"高密度块影, 前后缘见薄壁状影包绕, 并与肿块间有低密度间隔带。腹腔内积液。

手术所见: 打开腹腔见有大量新鲜血液溢出, 积血量约 1100ml, 胃大弯网膜有一巨大血肿, 网膜腔内有大块黑色凝血块, 量约 300ml。探查见胃网膜左动脉的大网膜血管分支破裂出血。沿胃大弯向左右两侧钳夹切断胃网膜左右血管, 将血肿全部清除。术后诊断为胃网膜血管破裂, 大网膜血肿。

讨论　腹腔内出血常继发于腹部外伤, 抗凝治疗过量或腹腔内肿瘤自发破裂等, 而网膜血管自发性破裂则很少见。本例网膜血管破裂原因考虑为老年性高血压性动脉粥样硬化使血管壁脆性增加所致。慢性血肿在腹腔内呈形态不规则的软组织肿块, 并有占位效应, 易被误诊为脓肿或肿瘤。本例由于肿块 CT 值较高可提示为血肿, 但对其来源未能作出详细提示。CT 检查能明确显示网膜血肿的大小、部位及腹腔积血情况, 为手术提供了可靠依据。

(2003-05-13 收稿　2003-06-28 修回)

作者单位: 272200　山东, 济宁医学院附属金乡县人民医院 CT 室
作者简介: 赵冬(1971~), 男, 山东金乡人, 主治医师, 主要从事影像诊断工作。

© 1994-2012 China Academic Journal Electronic Publishing House. All rights reserved.　http://www.cnki.net