·腹部影像学·

胃肠道间质细胞瘤 CT 表现

田志雄 屈艳娟 廖美焱 张在鹏 孙骏漠

【摘要】 目的:描述胃肠道间质细胞瘤的 CT 表现,复习相关文献,探讨 CT 在肿瘤的良恶性鉴别及术后追踪中的作用。方法:回顾性复习 10 例经病理学及免疫组化证实的胃肠道间质细胞瘤患者的临床资料和 CT 表现,其中 5 例还行术后 CT 随访。结果:肿瘤 6 例起源于小肠,其中 1 例伴有结肠病变,2 例源于胃,2 例源于小肠系膜。CT 平扫大多数为密度不均匀的类圆形软组织肿块,肿块中心见液化坏死区,3 例密度均匀,平均径线为 86.7mm。所有病变均未见钙化和出血征象。1 例多发;较大 2 个病灶分别位于回肠和结肠。1 例肿块与左侧腰大肌分界不清,腰大肌肿大。8 例增强均表现为轻、中度不均匀外周强化。2 例可见远处转移灶,1 例伴肝多发性转移,1 例见左肺孤立转移灶和脑多发转移灶。5 例术后追踪 CT 检查中 2 例见肿瘤局部复发,3 例见肝多发转移。结论:尽管胃肠道间质细胞瘤 CT 表现无特异性,但 CT 对病变的定位,良恶性鉴别及术后追踪观察有一定的价值。

【关键词】 胃肠道;间质细胞瘤;体层摄影术,X 线计算机

【中图分类号】R814.42;R735 【文献标识码】A 【文章编号】1000-0313(2003)04-0243-03

Gastrointestinal stromal tumors: CT findings TIAN Zhixiong, QU Yanjuan, LIAO Meiyan, et al. Medical Imaging Center of Zhongnan Hospital, Wuhan University, Wuhan 430071

【**Abstract**】 **Objective:** To describe CT findings of gastrointestinal stromal tumors (GISTs), review related references and discuss the effect of CT on differentiation between benign and malignant as well as postoperation follow-up. **Methods:** Clinical data and CT findings were reviewed retrospectively in 10 patients with pathological and immunohistochemical comfirmation. 5 cases performed postoperation CT follow-up. **Results:** Lesions originated from intestine in 6 cases, stomach in 2 cases, intestinal mesentery in 2 cases. Most lesions (n=6) showed heterogeneous round soft tissue mass with mean 86.7mm in diameter and low density necrotic area within lesion and 3 lesions homogeneous mass on precontrast CT scan. Neither calcification nor hemorrhage was found in all lesions. Two large lesions involved ileum and colon respectively. One lesion involved left-side psoas with its unclear border and enlargement. On postcontrast images, there were mild to moderate inhomegeneous peripheral enhancement in 8 cases. Distant metastatic lesions were noticed in 3 cases (2 cases in liver, 1 case in left lung and brain). On 5 cases follow-up CT examination, local tumor recurrence was found in 2 cases and multiple liver metastasis in 3 cases. **Conclusion:** Although CT findings are nonspecific, but CT examination remains valuable in localizing lesion, differentiating between benign and malignancy and assessing postoperation follow-up.

【**Key words**】 Gastrointestinal tract; Stromal tumor; Tomography, X-ray computed

腹部间质细胞瘤大多数起源于胃肠道,少数亦可起源于网膜、肠系膜和腹膜间隙,过去常把这类肿瘤归于平滑肌类肿瘤范畴,由于免疫组化和电镜技术发展,对它们的生物学特性的认识得以改善,引起了病理学家和临床医师的广泛注意[1-3]。近年来这种肿瘤的病理学报道逐渐增多,但其影像学报道较少。本文回顾性分析 10 例经病理和免疫组化证实的腹部间质细胞瘤患者的 CT 表现,探讨 CT 在诊断和判断预后方面的价值。

材料与方法

本文搜集 1998 年 9 月~2001 年 5 月经手术、病理学和免疫组化证实的腹部间质细胞瘤病例 10 例,复习其临床资料和 CT 表现。其中男 7 例,女 3 例,年龄 30~68 岁,平均 48.8 岁。患者主要症状包括腹部肿块 7 例,腹痛和腹胀 6 例,便血 1 例。CT 机为岛津 3000TX 和 Picker 6000,扫描层厚 10mm,层距 10mm。扫描范围:上中腹部(6 例)及中下腹(4 例),8 例行 CT 平扫和增强扫描,2 例仅做 CT 平扫。平扫前常规口服 2%~3% 泛影葡胺 800~1500ml,使胃肠道充盈,增强应用手推团注对比剂 50ml 后立即扫描。CT 观察的指标是肿瘤的起源、形态、大小、均匀性、增强方式和程度、有无转移及肿瘤与邻近组织器官的关系。患者在首次检查后 5~22d 行外科手术切除肿瘤,全部患者术后肿瘤标本均行组织病理学和免疫组化检查。5 例患者术后行腹部 CT 复查(2~4 次),随访时间术后 3~11 个月,观察有无肿瘤复发和转移。

结 果

肿瘤的起源、形态和大小:肿瘤发生于小肠 6 例,其中空肠 4 例,回肠 1 例(该例合并结肠病变),十二指肠 1 例;胃 2 例,小

作者单位:430071 武汉,武汉大学中南医院医学影像中心
作者简介:田志雄(1961~),男,武汉人,副教授,主任医师,主要从事 CT 和 MRI 诊断工作。

© 1994-2012 China Academic Journal Electronic Publishing House. All rights reserved. http://www.cnki.net

肠系膜 2 例。病变大多数为圆形、椭圆形(8 例),少数为不规则形(2 例)。1 例呈多发病变,较大 2 个病灶分别位于回肠和左半结肠,多个小结节灶散在位于小肠系膜缘。病变大小范围 41.3~ 170.6mm。

肿瘤的密度和界限:大多数肿瘤密度不均匀,6 例见中心少许液化坏死区,3 例密度均匀,1 例中心密度稍高,所有肿瘤均未见明显钙化和出血灶。8 例增强后均呈轻度至中度不均匀周围强化,5 例见液化坏死区更明显。大多数肿瘤边界清楚,邻近肠管和脏器受压移位,1 例肿瘤侵及左侧腰大肌,表现为腰大肌肿大,肿块与腰大肌分界不清。

其他:1 例见中等量腹水,1 例空肠肿瘤病变伴有肠套叠,近端肠道扩张积液积气,肝转移 2 例,均为多发转移灶,增强后病灶呈周边不规则环状强化。1 例见孤立左上肺转移灶和脑多发转移灶,肺内病灶约 40mm× 45mm× 40mm。

追踪观察:5 例中 2 例见局部肿瘤复发,分别为 50.6mm× 61.4mm× 50.0mm 和 39.2mm × 46.7mm× 45.0mm;3 例肝脏多发转移灶,其中 1 例转移灶与原发肿瘤表现相似。

组织病理学及免疫组化检查:肿瘤细胞呈梭形或上皮样多边形,排列成漩涡状。免疫组化示全部 10 例 CD34(+)~(++),8 例肌动蛋白(+),7 例波形蛋白(+),8 例 S-100(-),2 例 S-100(±)。

讨 论

过去胃肠道间质细胞瘤在病理学上常常归于平滑肌肿瘤或神经源性肿瘤一类,近年来由于病理学和免疫组化的发展,胃肠道间质细胞瘤作为一种较少见的胃肠道间叶肿瘤已广泛地被病理医师和临床医师注意。有学者[4]把胃肠道结缔组织肿瘤分为 2 类:一类起源于平滑肌组织、雪旺氏瘤或纤维母细胞瘤;另一类为无明确组织起源的分化结缔组织肿瘤。病理学上后者组成一组胃肠道间质细胞瘤,它可发生于胃肠道的任何部位,但以胃部最为多见,其次小肠,偶见网膜、系膜和腹膜后腔;多见于成人,男性较多。本组 10 例起源于小肠 6 例,2 例起源于胃,2 例起源于小肠系膜,胃部肿瘤较少,与多数作者报道稍有不同,可能与病例数较少和本院病理科近几年才常规开展免疫组化检查有关。组织病理学上胃肠道间质细胞瘤有梭形细胞和上皮样细胞两种类型,类似于平滑肌瘤或肉瘤,常需要行免疫组化检查才能鉴别。其免疫组化常用的指标是肌源性和神经源性分化的标志物阴性(如 SMA 和 S-100),而 CD34 和波形蛋白阳性[3]。本组 10 例 CD34 均为阳性,7 例波形蛋白阳性,而反映神经源性标志物 S-100 有 8 例阴性,2 例可疑,符合上述间质细胞瘤的免疫组化特点。

胃肠道间质细胞瘤的影像学报道少见,多为个案报道。Ousehal 等[5]分析了 9 例小肠恶性间质细胞瘤的影像学特点,9 例小肠肠系检查、8 例超声检查,3 例 CT 检查,CT 见肿瘤呈巨大软组织肿块,具有向腔外生长的特点。Mignon 等[6]报道 4 例胃间质细胞瘤,指出尽管这种肿瘤的影像学特征如外向性生长、不均匀的坏死和囊性变及外周增强常被描述,但它们仍不具有特异性。其他肿瘤如平滑肌瘤或神经源性肿瘤亦有相似的表现,CT 和 MRI 仍很难作出诊断。最近国内方松华等[7]报道一组 21 例胃肠道间质瘤的 CT 表现,大多肿瘤为较大软组织

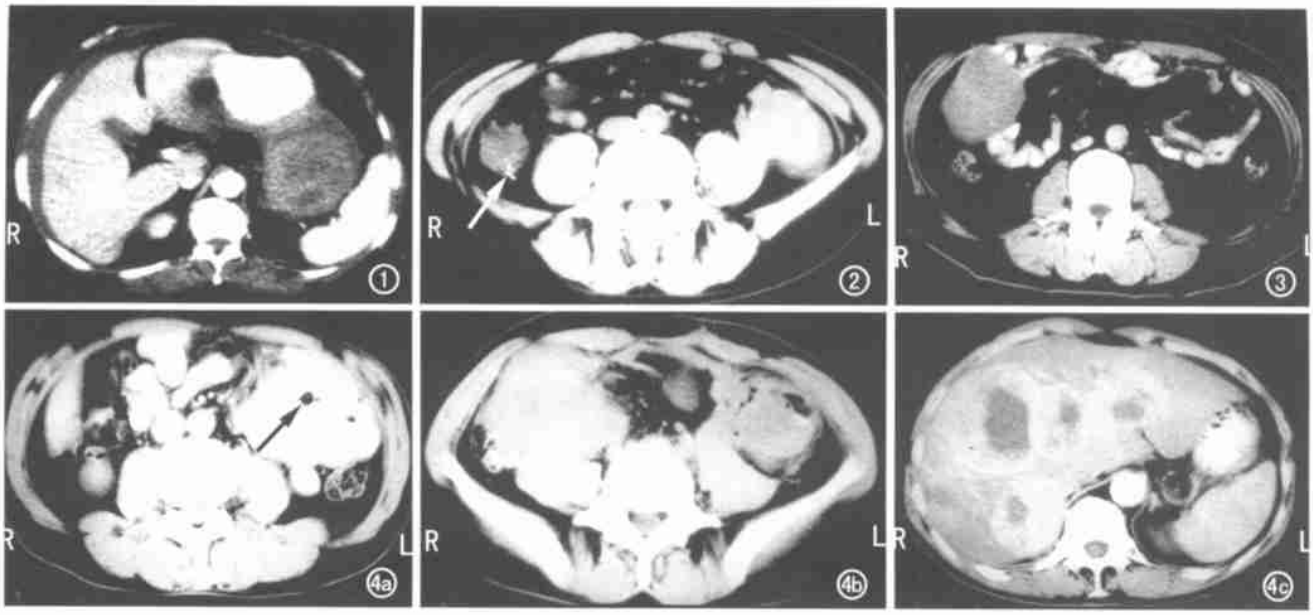

图 1 胃间质细胞瘤。增强扫描示胃体后壁类圆形软组织密度肿块,向腔外生长,呈不均匀周围强化,中心见低密度液化坏死区,肝包膜下积液。 图 2 空肠恶性间质细胞瘤。CT 平扫示空肠系膜缘软组织密度肿块,密度均匀,外周数个散在点状高密度影(箭),为胃肠钡剂残存所致。 图 3 空肠恶性间质细胞瘤。右中上腹部见一类圆形软组织密度肿块,密度不均匀,边界清楚,邻近肠管推压移位。 图 4 回结肠恶性间质细胞瘤。a) 左中下腹椭圆形肿块,边界清楚,病灶内见圆形低密度气体影(箭),邻近肠管推压移位;b) 术后 3 个月复查,两侧中下腹见 2 个巨大类圆形肿块,双侧肿块密度不均匀,中心见低密度液化坏死区,左侧病灶与腰大肌分界不清;c) 术后 5 个月肝脏增强扫描,肝实质内见多个转移灶。

© 1994-2012 China Academic Journal Electronic Publishing House. All rights reserved. http://www.cnki.net

类圆形肿块,瘤内见囊变或液化坏死,增强后多呈不均匀边缘状强化,并指出 CT 对肿瘤的定位准确,对肿瘤的良恶性的鉴别很有价值,但 CT 表现无特异性,确诊仍需组织病理学检查。本组 10 例,8 例起源于小肠和小肠系膜,其中 1 例合并结肠肿瘤,2 例起源于胃(图 1),呈类圆形软组织密度,6 例见瘤内液化坏死,8 例轻-中度不均匀强化,与上述作者报道的影像学特点一致。根据本组病例影像表现结合文献报道笔者认为,尽管胃肠道间质细胞瘤的 CT 表现不具备特征性,但某些征象常能提示本病的诊断,如胃肠道巨大软组织肿块、外向性生长、中心液化坏死等,在鉴别诊断中应当考虑到此病。常需要鉴别的疾病包括平滑肌肉瘤、淋巴瘤、类癌、胃癌等。同时 CT 对该肿瘤的良恶性、邻近组织受侵和远处转移提供重要的信息。

胃肠道间质细胞瘤可以是良性肿瘤,也可以是恶性肿瘤。良恶性肿瘤的发生率不同、部位不一。一般发生于胃的良性肿瘤远远多于恶性,而发生于小肠的肿瘤恶性更多(图 2、3)。从病理学看,细胞分裂数> 5 个/ 50 高倍视野(HPF)、基因标志物如 DNA 复制数目增加、kit 突变状态和调聚物酶活性增高均可提示肿瘤恶性。有些学者[1,8]对照分析了影像-病理学所见,提出肿瘤的大小(直径> 5cm)、瘤内囊变和坏死及镜下细胞分裂数> 5 个/ 50HPF,是恶性肿瘤的表现。本组恶性 7 例,5 例位于小肠,2 例位于小肠系膜,肿瘤直径均> 5cm,肿瘤内均见液化坏死区,增强扫描更明显。1 例肿瘤与一侧腰大肌分界不清,2 例见转移征象,1 例肝多发转移灶,1 例肺和脑转移灶。

胃肠道间质细胞瘤的预后取决于 3 个因素,即细胞分裂数、肿瘤大小和肿瘤的部位,当出现临床症状时,有转移征象提示预后不佳。转移常见的脏器为肝、肺和脑等。有作者[1]提出当肿瘤≤2cm,细胞分裂数< 5 个/ 50HPF,无论病变部位何在,其预后均好。反之,当肿瘤> 5cm,细胞分裂数> 5 个/50HPF,视为恶性,其预后不佳。本组 5 例患者进行了术后追踪观察,2 例出现肿瘤局部复发(图 4),分别为术后 2 个月和 3 个月复发;3 例肝多发性转移(图4),发生于术后 6 个月内。由于追踪时间有限,肿瘤术后复发和转移特性需进一步观察。

总之,间质细胞瘤是一种少见的胃肠道肿瘤,CT 表现无特异性,但能明确肿瘤发生部位,有助于肿瘤良恶性鉴别和治疗后随访。

参考文献

1 Miettinen M, El-Rifai W, Sobin HLL, et al. Evaluaton of malignancy and prognosis of gastrointestinal stromal tumors: a review [J]. Hum Pathol, 2002, 33(5): 487-483.

2 Fletcher CD, Berman JJ, Corless C, et al. Diagnosis of gastrointestinal stromal tumors: a consencus approach[J]. Hum Pathol, 2002, 33(5): 459-465.

3 Casper ES. Gastrointestinal stromal tumors[J]. Curr Treat Options Oncol, 2000, 1(3): 267-273.

4 Boudet MJ, de M tier P. Gastrointestinal stromal tumor[J]. J Chir, 2001, 138(2): 104-108.

5 Ousehal A, Abdelouafi A, Belaabidia B, et al. Malignant stromal tumors of the small intestine: report of 9 cases[J]. J Radiol, 2001, 82(1): 35-40.

6 Mignon F, Julie C, Izzillo R, et al. Imaging features of gastric stromal tumors: radiologie-pathologic correlation[J]. J Radiol, 2000, 81(8): 874-881.

7 方松华, 罗叶旋, 孟磊, 等. 胃肠道间质瘤的 CT 诊断[J]. 临床放射学杂志, 2002, 21(4): 280-282.

8 Esenwein SA, Martin D, Kuhnen C, et al. Retrogastral located gastrointestinal stromal tumor(GIST) as a sonographically detected rare incidental finding[J]. Zentralbl Chir, 2002, 127(4): 322-325.

(2002-08-20 收稿 2002-10-21 修回)

·外刊摘要·

食管癌的 N 分期——MRI 应用 LOTA-序列减少伪影

G. Krupski, J. Lorenzen, K. Gawad, et al

目的: 为制订食管癌的治疗计划和评估预后, N-分期是非常重要的。在过去的放射学文献中 MRI 在食管癌分期方面未见有意义的报道。其原因是由于呼吸伪影和心脏搏动使得大多纵隔结构影像质量不佳。结合应用心电-门控 LOTA(long term averaging, 长期平衡) 序列, 可以明显减少伪影, 明确诊断, 尤其是后纵隔的检查。在前瞻性检查中, 作者探讨 MRI 使用 LOTA-技术(西门子公司, Erlangen) 对食管癌 N-分期的诊断价值。方法: 对 15 例患者(10 例鳞状细胞癌和 5 例远端腺癌) 食管切除术前最多 4 周内用 1.5T 磁共振仪行标准的食管 MRI 检查。根据食管与周围的分界以及主动脉壁和气管膜部的多层显示, 判断其图像的质量。将直径> 15mm 或 Gd-DTPA 增强时淋巴结强化显影作为淋巴结转移浸润的标准。该评价由两位有经验的放射科医师独立阅片完成, 研究的数据均与手术病理诊断结果作比较。结果: 15 例患者中 14 例影像质量显示为好至很好。关于 N 分期, MRI 诊断淋巴结转移的敏感性 100%, 特异性 78%。腹腔干(M1) 未显影时, 1 例腹腔干周淋巴结未增大但有转移的病例因腹腔干未显示而漏诊。结论: 通过应用 EKG-门控和 LOTA-序列行 MRI 检查, 对食管癌 N 分期的诊断几乎得到了和金标准超声内镜检查同样的质量, 因此, 磁共振应特别适用于不能行超声内镜检查的食管癌患者。

华中科技大学同济医学院附属同济医院 汪玲 译 胡道予 校

摘自 Fortschr R-ntgenstr, 2002, 17(10): 1269-1273

© 1994-2012 China Academic Journal Electronic Publishing House. All rights reserved. http://www.cnki.net