6 康申, 魏平, 卜祥振, 等. 支气管动脉药物灌注化疗致脊髓损伤四例报告[J]. 中华放射学杂志, 1998, 32(8): 551-551.
7 冯晓源, 梅红, 沈天真, 等. Ultravist 和泛影葡胺用于 CT 增强扫描不良反应的前瞻性随机单盲对比研究[J]. 中华放射学杂志, 1993, 27(2): 96-98.
8 孙燕. 临床肿瘤内科手册(第3版)[M]. 北京: 人民卫生出版社, 1997. 341-395.

(2001-09-27 收稿 2001-11-30 修回)

少见巨大肝腺瘤一例

·病例报道·

吴重重 那民

【中图分类号】R814.42, R735.7 【文献标识码】D 【文章编号】1000-0313(2002)06-0532-01

病例资料 患者, 男, 28岁。因肾结石行B超检查时发现右腹部包块。查体: 右上腹略膨隆, 肋弓下扪及一个8.0cm×8.0cm包块, 界清, 不活动, 质硬, 无压痛。既往无肝炎病史, 曾有口服激素类药物治疗痤疮史。实验室检查: 乙肝表面抗原(HBsAg)阴性, 甲胎蛋白(AFP)阴性。彩超检查: 右上腹可探及8.9cm×12.5cm实质性回声反射, 边界清楚, 可见包膜, 与肝脏界限不清。右肾及下腔静脉受压, 内彩色血流丰富, 未探及动脉频谱。诊断: 肝右叶占位性病变, 性质待定。CT平扫见肝右叶下极向腹腔内突入一肿块, 密度较均匀, CT值39HU。与肝脏界限不清, 内缘光滑, 有包膜(图1)。增强扫描动脉期轻度强化, CT值57HU。门脉期明显强化, CT值98HU, 但低于肝实质密度, 其内见多个索条形明显强化影(图2)。诊断: ①肝腺瘤; ②肝癌。手术所见: 肝脏V~VI段肝脏面胆囊侧有一实性肿块, 包膜完整向腹腔内突出, 其下极与脐平, 内侧压迫十二指肠。从肝脏发出4~5条直径3~5mm的血管分布于肿瘤。行肿瘤切除术。切除组织剖开见: 被膜完整, 内有胆汁瘀积, 其中有纤维组织。病理检查: 肝腺瘤(图3)。

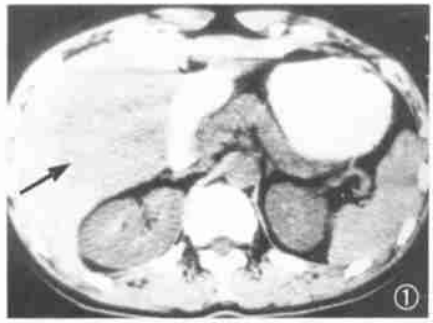

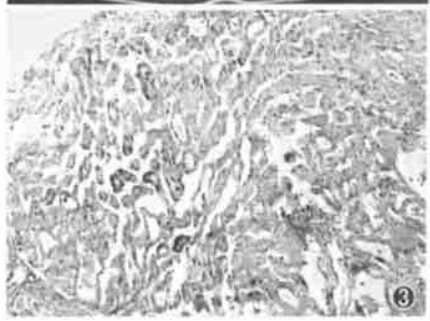

图1 CT平扫见肝右叶下极向腹腔内突入一软组织肿块, 与肝脏界限不清(箭)。
图2 增强扫描门脉期明显强化, CT值98HU, 但低于肝实质密度(箭)。
图3 光镜下瘤细胞腺样、条索状排列, 细胞核大、染色深, 胞浆丰富, 红染, 部分胞浆含大量色素, 并见纤维性包膜。

讨论 肝腺瘤是罕见的肝内良性肿瘤。常见于生育期的妇女, 一般认为与长期口服避孕药关系密切[1]。近年来也有人认为与避孕药无关[2,3]。儿童及男性极少见, 儿童多见于I型糖原沉积病患者, 男性与服用同化激素有关[1,4]。本例患者为年轻男性, 曾有口服激素类药物治疗痤疮史, 与文献报道相符。

本病临床上多无症状或仅有慢性腹痛, 较大时可因肿瘤内出血或肿瘤破裂而致急性腹痛。CT平扫表现为低密度或等密度软组织肿块, 有包膜。增强扫描动脉期明显强化, 然后密度迅速减低, 到门静脉期为等密度或低密度。其特征性表现为外围有一低密度环包绕, 即"透明环"。病理基础认为是瘤周挤压的肝细胞内的脂肪空泡增加[2]。本病病理特点镜下无Kupffer细胞, 内含血管但无胆管。本例患者无症状, HBsAg及AFP阴性, CT检查采用Philips Aura螺旋CT机, 层厚为7mm, 螺距为1, 对比剂为欧乃派克, 总量1.5ml/kg, 采用高压注射器单相注射, 注射流量为3ml/s, 经肘静脉注入后30s行动脉期扫描, 70s行门脉期扫描。CT平扫为低密度肿块, 增强扫描动脉轻度强化, 考虑为肿瘤较大, 对比剂不能迅速进入肿瘤内所致。静脉期明显强化但低于肝实质密度, 未见典型"透明环"征。其内多条明显强化索条影, 手术证实为纤维组织。

本病主要与局灶性结节增生(focal nodular hyperplasia, FNH)和分化较好的肝细胞癌鉴别。局灶性结节增生CT表现为肿块内可增强的较低密度星形瘢痕, 坏死少见, 无瘤周透明环, 无包膜。核素扫描对肝腺瘤的诊断颇具价值[4]。肝腺瘤在延迟扫描图上呈现明显浓聚, 分化好的肝细胞癌不浓聚或轻度浓聚, 但程度不及腺瘤。

本例患者虽为少见男性, 但结合临床及影像分析应想到本病可能。由于50%较大肿瘤内可有出血坏死, 并有潜在恶变倾向, 一般主张及早手术切除[4]。

参考文献

1 许达生, 陈君禄, 黄昭民. 临床CT诊断学[M]. 广州: 广东科技出版社, 1998. 104-105.
2 金乃善, 唐光健. 肝细胞腺瘤的CT诊断(附三例报告)[J]. 中华放射学杂志, 1995, 29(5): 335-336.
3 陈梅龄, 王文志. 肝巨大腺瘤恶变一例[J]. 中华病理学杂志, 1992, 21(2): 112.
4 周康荣. 腹部CT[M]. 上海: 上海医科大学出版社, 1993. 78-79.

(2002-01-04 收稿 2002-02-25 修回)

作者单位: 114011 辽宁, 鞍山市鞍钢铁西医院放射科
作者简介: 吴重重(1971~), 女, 河北唐山人, 主治医师, 主要从事胸部影像学工作。

© 1994-2012 China Academic Journal Electronic Publishing House. All rights reserved. http://www.cnki.net