支气管肺类癌的影像学诊断(附 13 例分析)

万洁 陈宪

【摘要】 目的:研究肺类癌的影像学特点。方法:回顾性分析本组 13 例手术病理证实的支气管肺类癌的 X 线平片,体层摄影及 CT 的表现。结果:肺类癌为单发类圆形或多角形肿块,边界清晰,密度均匀,多有分叶改变,转移少见,无钙化。CT 像上肿块密度、边缘与相邻组织关系更为清晰。结论:肺类癌缺乏影像学特征,难与肺癌相鉴别,最后诊断需要病理证实。

【关键词】 类癌 肺 影像学

【中图分类号】R445, R734.1 【文献标识码】A 【文章编号】1000-0313(2000)05-0347-02

Imaging diagnosis of carcinoid of the lung(an analysis of 13 cases) Wang Jie, Cheng Xian. Department of Radiology, HUbei Tumor Hospital, Wuhan 430079

【Abstract】 **Objective:** To study imaging features of carcinoid of the lung. **Methods:** 13 cases of carcinoid of the lung were confirmed by surgery and pathology. The findings on radiography and CT in 13 cases were retrospectively analysed. **Results:** The carcinoid mass in lung presented as a single round or polygonal or lobulated tumor in most cases, and appeared well outlined and homogenous in density. No calcification and less metastasis was found. CT demonstrated well the density and margin of the mass, and the relationship between the mass and the adjacent structures. **Conclusion:** Carcinoid of the lung was lack of specificity in imaging features and could be poorly differentiated from bronchogenic carcinoma. The ultimate diagnosis needs confirmation by histopathology.

【Key words】 Carcinoid Lung Imaging

在肺部恶性肿瘤中,支气管肺类癌较少见。本文搜集我院 1989~ 1999 经 X 线平片、体层、CT 检查的 13 例经手术病理证实的支气管肺类癌,对其临床表现、影像学特点进行回顾性分析。

材料与方法

男 10 例,女 3 例。年龄 28~ 66 岁,平均年龄 49 岁。临床症状包括:咳嗽 8 例,胸痛 6 例,咯血痰 4 例,心慌气促 2 例,午后低热 1 例,肩背痛 1 例。本组 13 例均行胸部正侧位 X 线摄片,6 例作气管、肺门及病灶体层,3 例作 CT 检查。

病变分布:右肺 9 例,左肺 4 例。右上叶 5 例,右下叶 4 例,左上叶 4 例。其中中央型 1 例,周围型 12 例。肿块直径 7.5cm× 8cm~ 2.5cm× 2.5cm,平均直径为 5.5cm。

结 果

X 线表现:胸部正侧位片均显示为单发团块影,边界清楚,密度均匀。形状多为圆形或椭圆形,少数边缘不规则。有分叶征 11 例,毛刺征 4 例,1 例肺门淋巴结肿大,1 例胸骨及肋骨转移性破坏。全部病例均无胸水和肺不张。1 例有阻塞性炎症。6 例作体层检查,其中 5 例气管、支气管显示通畅。1 例肺门淋巴结肿大部分融合成团,并支气管壁增厚及右上叶支气管狭窄。病灶体层均显示肿块有明显分叶,境界清楚,边缘较平直,呈多角改变。无空洞及钙化征象。

CT 表现:显示肺内不规则软组织肿块影,边界清晰,明显分叶,密度均匀,无毛刺。大小为 3.1cm × 4.5cm~ 4cm × 4.5cm, CT 值平均匀为 35 ±7HU。肺门及纵隔无淋巴结肿大,无胸水征。

手术及病理结果:本组 13 例均作手术切除。术后病理诊断为;非典型性肺类癌 9 例,嗜伊红细胞类癌 1 例,肺透明细胞类癌 1 例,嗜酸性类癌 1 例,腺癌合并非典型类癌 1 例,手术均行局部淋巴清除,仅 1 例肺门淋巴结发现转移。

讨 论

类癌可发生于全身各个部位,90% 以上发生于消化道,又以阑尾炎类癌最多见[1]。肺类癌系少见肿瘤,占全部类癌的 10.2% ~ 11.5%,占原发性肺部肿瘤的 1~ 7%[2]。因为它具有浸润性生长,以及淋巴道血行转移特点,WHO 分类中将它归入肺恶性肿瘤。该病病程缓慢,预后良好,能长期生存。

肺类癌有人称为支气管类癌,是因为该肿瘤多起源于支气管。近年经电镜和组织免疫化学研究认为,类癌和未分化小细胞肺癌均来自气管上皮的嗜银细

作者单位:430079 湖北省肿瘤医院放射科
作者简介:万洁(1971~),女,武汉人,住院医师,从事胸部肿瘤放射及研究

© 1994-2012 China Academic Journal Electronic Publishing House. All rights reserved. http://www.cnki.net

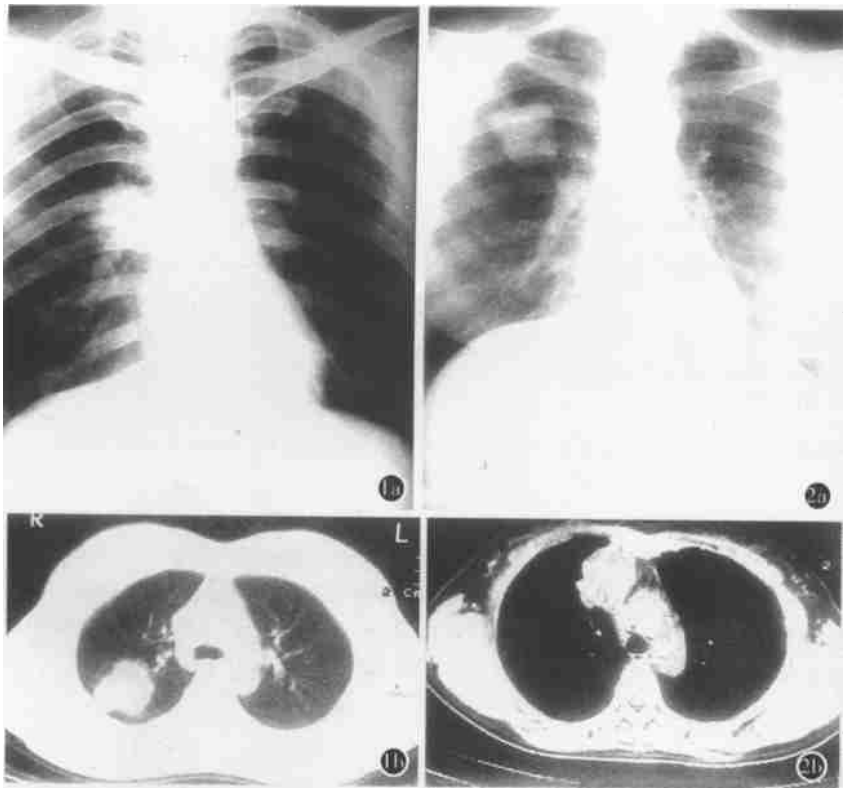

图1a 右上肺团块状致密影,密度均匀,边界清晰光滑,分叶明显,大小为4.0cm×4.5cm,边缘平直,成角,类似多角形改变。 图1b CT片上见右上肺前段类圆形肿块影,分叶切迹明显,CT值为40HU。 图2 右肺门区类圆形阴影,边界清晰,分叶明显。 图3 CT片上不规则肿块,前缘与前壁胸膜粘连,纵隔无肿大淋巴结,CT值约35HU,大小为3.1×4.5cm。

胞,故有人亦称支气管嗜银细胞瘤。这些细胞浆内含有神经内分泌颗粒,具有分泌功能,因而部分病例可诱发类癌综合征(表现为阵发性皮肤潮红、腹泻、哮喘、心动过速、面部充血、血压波动和紫绀)及异位ACTH综合征,表现为向心性肥胖、高血压、色素沉着、水肿、乏力、低血钾性碱中毒等。

肺类癌在组织学上分为典型和非典型,文献中典型类癌占大多数,非典型类癌占11.4%,前者转移只占5.6%,后者可达70%[3,4]。典型类癌显微镜下特征肿瘤为实性,细胞呈索状带状或巢状结构排列,中间有丰富的血管,细胞较小,形态一致,呈圆形,椭圆形或多角性,胞核规则位于中央,核仁明显,胞浆嗜酸,淡染。非典型类癌显微镜下的特征为有丝分裂活动增加,细胞大小不一,形态各异,核染色质增多,染色过深及肿瘤坏死[2]。有人将肺类癌分为6种亚型:①小梁形;②小细胞型;③类燕麦细胞型;④梭状细胞型;⑤混合型;⑥类癌合并小细胞癌。

临床特征主要为咳嗽、胸痛、咯血痰及肺部感染,可有发热。部分患者无明显症状于体检中偶然发现。发病年龄多为成年人,本组年龄最小28岁,最大66岁,平均年龄49岁。国内报导年龄最小12岁,最大56岁,平均50.1岁[4],且年龄早于肺癌。男性多于女性,Choptin报道的病例中典型肺类癌女性略多于男性,非典型肺类癌男性多于女性[5],后者与本病相似。本病病程较长发展缓慢,转移率低,Okike共检查232例中非典型类癌29例有19例转移占65.5%,典型类癌203例有11例转移为5.4%。可见非典型类癌较典型类癌转移率明显要高。本组出现1例肋骨、胸骨转移为非典型肺类癌,转移率为8%。有作者认为转移与肿瘤大小有关,直径2.5cm的肿瘤转移率达85%。少数类癌合并转移者可出现类癌综合征及ACTH综合征。部分患者尿中5-羟吲哚醋酸可升高。正常人24h排出2~9mg,肺类癌病人可达40~2000mg。

X线表现上肺类癌可分为中央型与周围型。文献记载中央型多于周围型。本组13例中12例为周围型,1例为中央型。与文献报道明显不同。中央型在胸片上表现为肺门区孤立的类圆形块影,密度均匀,边界清楚,边缘可有毛刺,直径在3~4cm左右。不伴胸水、阻塞性肺不张、阻塞性肺炎及肺门纵隔淋巴结转移。无钙化。周围型肺类癌在X线平片上表现为肺内单个圆形或椭圆形肿块影,密度均匀,边界多较清晰光滑,也可有毛刺改变,直径在5.5cm以内,分叶较多见(图1)。部分病灶表现为具有多角特征不规则形肿块影。本文12例中除1例有阻塞性炎症外,其余肺内均无阻塞性炎症、肺不张、胸腔积液改变。气管、支气管断层中,可有支气管壁增厚,管腔狭窄改变CT像示病灶边缘更清楚。为密度均匀的软组织肿块影,形态不规则,分叶明显,相邻胸膜受侵较平片显示更清晰(图2)。

肺类癌的临床症状、X线表现极似肺癌,因此与肺癌鉴别相当困难。肺癌肿块边缘不整,境界模糊,胸膜凹陷粘连、肺不张、胸水及肺门纵隔淋巴结转移较类癌明显多见。类癌较肺癌进展缓慢,倍增时间长,发病年龄略偏低等,对可疑的病人作尿5-羟吲哚醋酸测定有一定帮助。

肺类癌的影像学表现尚缺乏明显特征性,欲根据影像检查作出诊断有一定困难,出现下述情况时,应该作为诊断肺类癌的参考依据:①肺内单发境界清楚的

© 1994-2012 China Academic Journal Electronic Publishing House. All rights reserved. http://www.cnki.net

类圆形肿块,经过较长时间追随观察,病灶大小进展缓慢者; ②当患者有咳嗽、胸痛、血痰并伴有类癌综合征及异位 ACTH 综合征,经拍片发现肺内占位性病灶者; ③肺内孤立性病灶有浅分叶,不伴肺不张、阻塞性肺炎、胸水及肺门淋巴结转移者; ④尿中 5-羟吲哚醋酸测定的值明显升高及全面完善的 X 线检查。

参考文献

1　吴怀申. 希腊国际肺癌大会—肺类癌专题讨论[J]. 肿瘤, 1994, 14: 304-305.

2　张敦华, 任长裕, 陈长春. 17 例支气管类癌的临床分析[J]. 中华内科杂志, 1992, 31: 284-286.

3　齐慧, 邵玉萍. 周围型肺类癌(附 4 例报告)[J]. 临床放射学杂志, 1989, 8: 62-63.

4　李扶和, 余伟南, 张蕴, 等. 支气管肺类癌(5 例报告及文献复习)[J]. 临床放射学杂志, 1995, 14: 216-217.

5　Choplin RH, Kawamoto EH, Dyer RB, et al. Atyical Carcinoid of the lung: Radiographic faetures[J]. AJR, 1986, 146: 665-668.

(2000-04-10 收稿)

成年人Ⅰ型肺结核误诊为肺癌的体会

薛家成

【中图分类号】R521.1　【文献标识码】B　【文章编号】1000-0313(2000)05-0349-01

成年人Ⅰ型肺结核较少见,我院遇到 1 例,曾转诊许多医院,并作 CT 扫描,均误诊为肺癌,为提高对本病的诊断,特谈一谈对本病的一点体会。

患者　男,34 岁。咳嗽轻度发热,咳血,为阵发性干咳,查体:急性病容,淋巴结无肿大,皮肤弹性欠佳,粘膜无黄染及出血,贫血消瘦头颅颈、腹部四肢均正常,双肺呼吸音粗糙,以右心缘为甚,其它无特殊异常。

化验:WBC7600/mm3,N65%、L26%、E7%,血沉 65mm/h。

X 线照片:立位后前位片显示:右侧肺门区可见一个约 5cm×8cm 一球形阴影,右中肺有片状模糊影,侧位胸片显示:可见右侧肺门区有 5cm×8cm 球形阴影,余肺未见明显异常。一月后拍胸片之阴影明显扩大,根据影像考虑中心性肺癌可疑,肺结核待排。后到达县、成都等医院作 CT 扫描,均诊断为中心性肺癌并有转移,在成都肿瘤医院手术切除,病理切片,诊断为右肺门淋巴结核。

讨论　术后反复阅本例胸片,发现误诊的原因有以下几点:①对肺门结核认识不足。认为肺门结核特别是原发性结核主要发生在儿童及青少年,而原发病变在上中肺野为最多见。②忽略了肿块的边缘及内部结构情况,肺癌所致的肿块密度较大,边缘呈分叶状,并在早期产生短毛刺,呈离心性的向外放射,而本例肺门肿块边缘比较光滑,密度也不均匀。③忽略了右中肺的片状阴影与肺门的关系,肺癌所致的阻塞性肺炎的特点是经抗炎治疗后能全部消失或部分消失,或消失后又在同一部位出现,如此反复,经久不愈,而发生炎症的范围总是在癌组织所侵犯的所属支气管的肺叶或肺段,有一定的形态,而本例右中肺灶无一定的形态,经抗炎治疗未见有吸收好转,反而有加重的表现。

(2000-03-06 收稿)

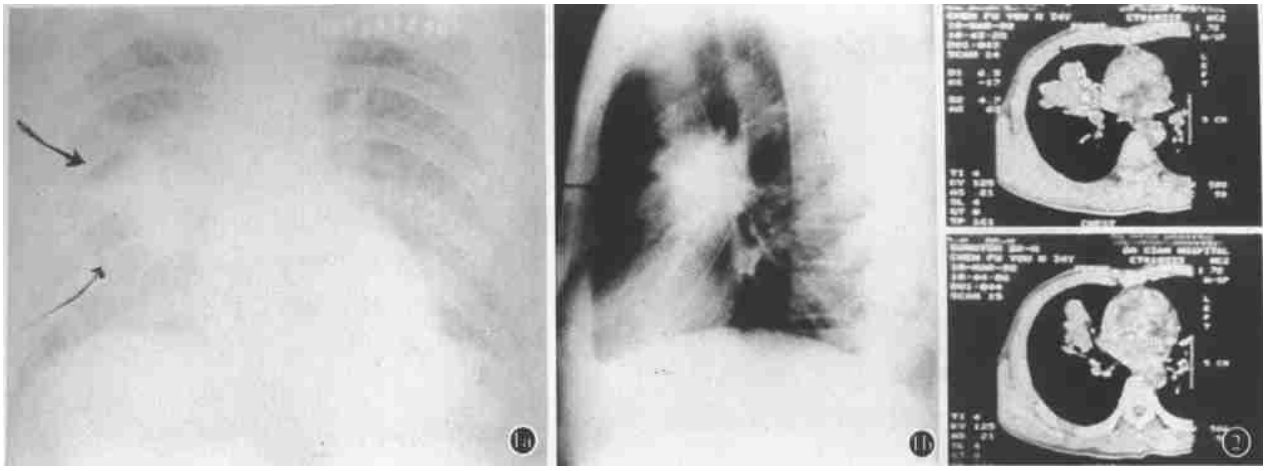

图 1　A. 正位胸片,右肺片旁见不规整球块影,外缘轮廓光滑,B. 侧位片,示该球块影境界清楚,与右肺门影重叠。

图 2　CT 片,于中叶支气管层面,示不规则团块影,近端呈类圆状膨大,远端呈分叉状。

作者单位:636250　四川开江县人民医院放射科
作者简介:薛家成(1953~),男,四川人,从事基础放射及研究

© 1994-2012 China Academic Journal Electronic Publishing House. All rights reserved.　http://www.cnki.net